5.6. Przed- i pooperacyjna ocena siatkówki

UWAGA!
Badanie ultrasonograficzne jest badaniem kontaktowym, pamiętaj więc o dezynfekcji głowicy! Zawsze dezynfekuj głowicę, a w przypadku badania oka po operacji używaj jałowego żelu do USG lub innych jałowych substancji zapewniających ścisły kontakt głowicy ze ścianą gałki ocznej.

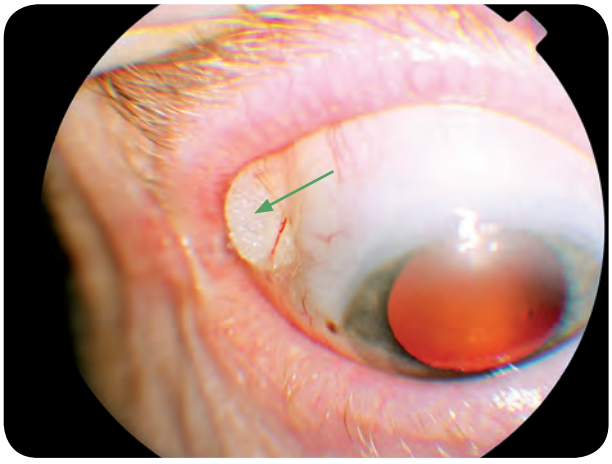

Ryc. 5.54. a Wynicowanie się plomby południkowej (*strzałka zielona*)

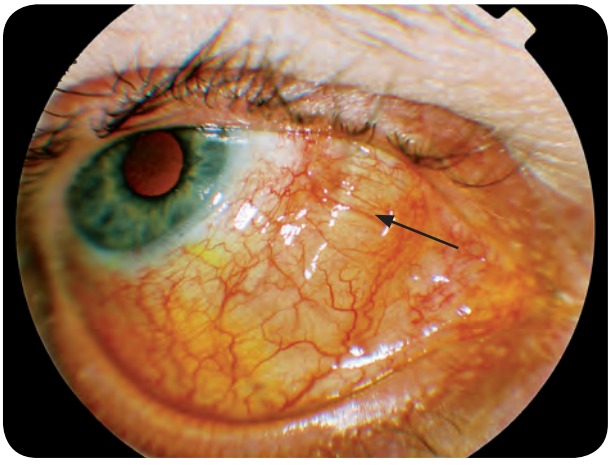

Ryc. 5.54. b Nieprawidłowo założona opaska z taśmy silikonowej (*strzałka czarna*). Zwróć uwagę na przesunięcie opaski w kierunku rąbka rogówki na godzinie 3 i stopniowe oddalanie się jej do równika na godzinie 6. Przyczyną takiego stanu było nieprzełożenie opaski pod mięśniem prostym przyśrodkowym

5.6.1. Przedoperacyjna ocena siatkówki

Przed operacją odwarstwienia siatkówki należy uwzględnić:

1) Przeszłość operacyjną pacjenta. W przypadku braku dokumentacji z wcześniejszych operacji tylko USG może określić liczbę, rodzaj i umiejscowienie zastosowanych elementów wgłabiających, a także pokazać, jak pracuje plomba (stopień wgłobienia w stosunku do siły trakcji szklistkowo-siatkówkowej).

Rodzaj wgłobienia:
– opaska (ryc. 5.61.–5.63.),
– plomba z opaską (ryc. 5.64.),
– plomba równoleżnikowa (ryc. 5.57.–5.60.),
– plomba południkowa (ryc. 5.56.),
– wiele plomb (ryc. 5.66.).

2) Rodzaj znieczulenia. W przypadku wybrania znieczulenia miejscowego należy ocenić stan nerwu wzrokowego i kształt gałki ocznej.

3) Stan ciała szklistego, ze szczególnym uwzględnieniem odłączenia, przyczepu do tarczy nerwu wzrokowego, obecności krwi oraz rozwarstwienia.

4) Stan siatkówki, z określeniem konfiguracji odwarstwienia i bardzo dokładną oceną plamki.

5) Stan naczyniówki – obecność wysokiego odłączenia pęcherzowego ma znaczenie przy planowaniu witrektomii i umiejscowieniu infuzji.

6) Ruchomość siatkówki, którą ustala się na podstawie badania kinetycznego – pacjent rusza gałkami ocznymi najpierw w płaszczyźnie poziomej, a następnie w pionowej. Szczególną uwagę w trakcie badania kinetycznego należy zwrócić na obecność połączeń siatkówki i ciała szklistego, rozkład trakcji oraz zakres ruchomości siatkówki. Słaby lub średni zakres ruchomości siatkówki może wskazywać na witreoretinopatię proliferacyjną.

UWAGA!
Pamiętaj, żeby ustawić głowicę w płaszczyźnie ruchu oczu podczas badania kinetycznego, czyli znacznikiem do nosa, kiedy pacjent rusza oczami w lewo–prawo, a do góry, kiedy rusza dół–góra.

W celu dokładnej oceny siatkówki przy nieprzezier-nych ośrodkach optycznych można sporządzić schemat odwarstwienia, posługując się ryciną (ryc. 5.55).
W tym celu wykonujemy:
– przekrój numer 1 osiowy pionowy przez nerw wzrokowy,
– przekrój numer 2 osiowy poziomy przez nerw wzrokowy i okolicę plamki,
– przekrój numer 3 poprzeczny przez plamkę,
– przekroje numer 4, 5, 6 podłużne bądź poprzeczne od strony nosowej lub skroniowej.

Następnie przenosimy badanie na schemat do rysowania odwarstwienia siatkówki.

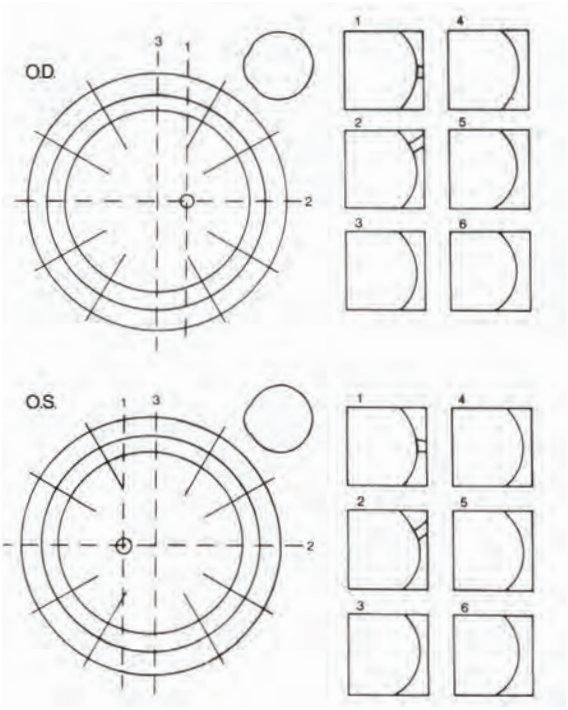

Ryc. 5.55. Schemat do rysowania konfiguracji odwarstwienia siatkówki na podstawie przekrojów USG

5.6.2. Pooperacyjna ocena siatkówki

Badanie pacjenta po operacji siatkówki może być trudne, zarówno z powodu zmniejszenia przezierności ośrodków optycznych oka (obrzęk rogówki, odczyn zapalny w komorze przedniej i/lub tylnej), jak i reakcji chorego (ból, światłowstręt).

Badanie ultrasonograficzne umożliwia szybką ocenę skuteczności operacji wgłabiającej. W przypadku przyłożonej siatkówki USG pozwala na określenie:
– siły wgłobienia,
– stanu ciała szklistego,
– reakcji naczyniówki i twardówki.

W przypadku niepowodzenia operacji badanie ultrasonograficzne pozwala określić jego przyczynę (nadmierna trakcja szklistkowo-siatkówkowa, wylew podsiatkówkowy i/lub nadnaczyniówkowy, niezablokowane przedarcia/otwory itp.).

UWAGA!
Chociaż podstawowe znaczenie ma ocena kliniczna siatkówki przed operacją, ultrasonografia może stanowić dokument stanu siatkówki.

Skuteczna operacja wgłabiająca

Pooperacyjna ocena siatkówki w badaniu USG ma na celu określenie:
– liczby i rodzaju zastosowanych elementów wgłabiających,
– siły wgłobienia ze szczególnym uwzględnieniem stopnia zniekształcenia gałki ocznej (patrz ryc. 5.64.),
– stanu ciała szklistego (niepokojące może być stwierdzenie wysięku i/lub wylewu krwi),
– stanu siatkówki (zachowanie się trakcji szklistkowo-siatkówkowych w okolicy wgłobienia zwłaszcza w czasie badania kinetycznego),
– stanu naczyniówki (stwierdzenie krwotocznego odłączenia naczyniówki pogarsza rokowanie i wydłuża gojenie),
– stanu twardówki (stwierdzenie zapalenia twardówki może być wskazaniem do rewizji okolicy założenia elementów wgłabiających i ewentualnego ich usunięcia).

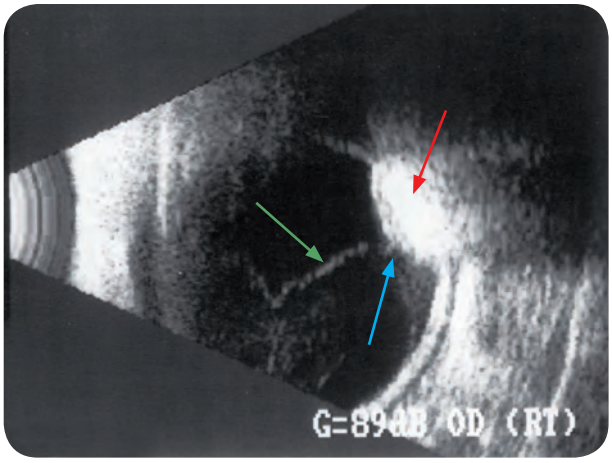

Ryc. 5.56. Gałka oczna po założeniu plomby południkowej (*strzałka czerwona*), przekrój poprzeczny. Plomba obejmuje małe przedarcie siatkówki (*strzałka niebieska*), widoczna trakcja ciała szklistego skierowana do szczytu przedarcia (*strzałka zielona*)

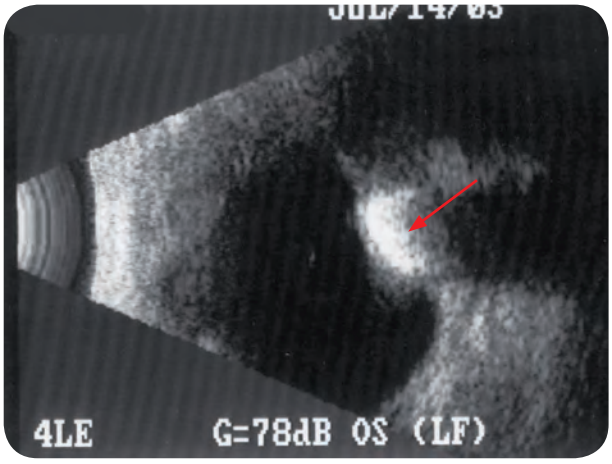

Ryc. 5.57.



Ryc. 5.58.

Dwa wzajemnie prostopadłe przekroje na godzinie 4 w okolicy równika tego samego oka. Plomba dłuższa w przekroju poprzecznym (ryc. 5.58.) niż w przekroju podłużnym (ryc. 5.57.), co wskazuje na zastosowanie plomby równoleżnikowej (*strzałki czerwone*). Zwróć uwagę na pomarszczenie siatkówki (*strzałka zielona*), związane ze skróceniem obwodu gałki ocznej

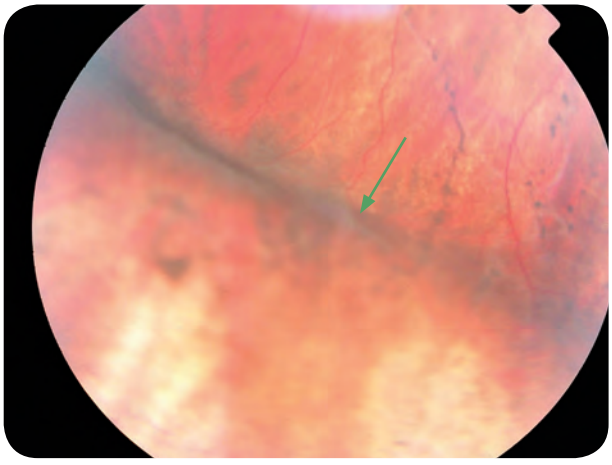

Ryc. 5.59. Próg wgłobienia z plomby równoleżnikowej (*strzałka zielona*)



Ryc. 5.60. Okolica równika gałki ocznej, przekrój poprzeczny na godzinie 11. Plomba równoleżnikowa (*strzałka czerwona*). Siatkówka przyłożona z dużą torbielą śródsiatkówkową (*strzałka niebieska*)

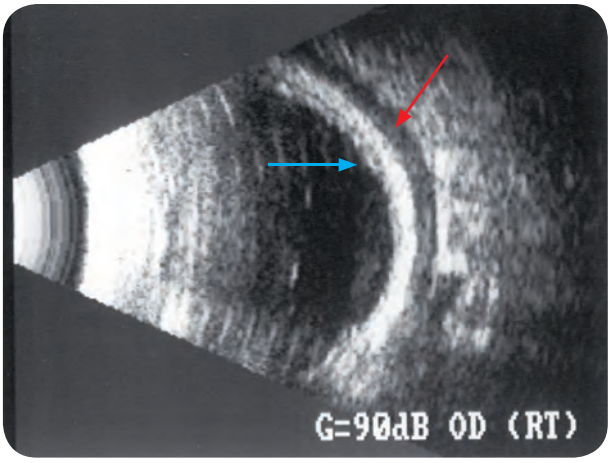

Ryc. 5.61. Stan po opasaniu gałki ocznej, przekrój poprzeczny na równiku. Opaska silikonowa (*strzałka czerwona*). Zwróć uwagę na pomarszczenie przyłożonej siatkówki związane ze skróceniem obwodu oka przez opaskę (*strzałka niebieska*)

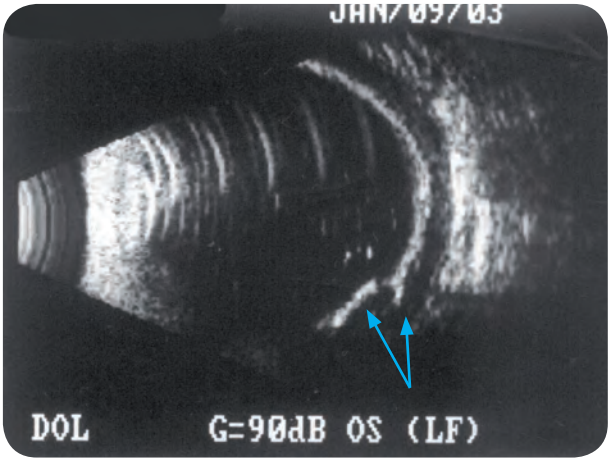

Ryc. 5.62. Gałka oczna po operacji opasania opaską z gąbki silikonowej o 2,5 mm średnicy, przekrój poprzeczny. Miejsce zdwojenia opaski (*strzałki niebieskie*)

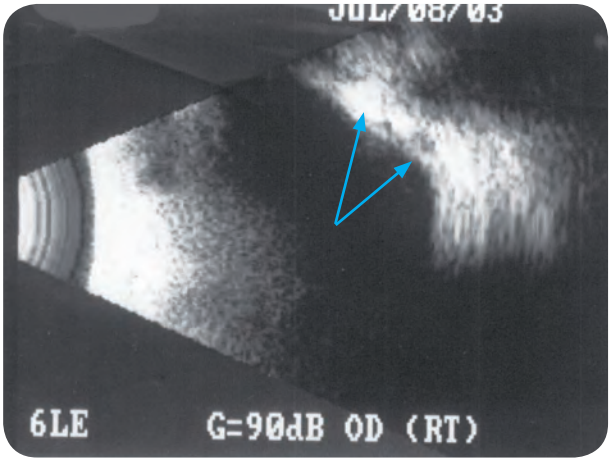

Ryc. 5.63. Gałka oczna po operacji opasania opaską z gąbki silikonowej o 2,5 mm średnicy, przekrój podłużny na godzinie 6 w okolicy równika. Końce opaski (*strzałki niebieskie*)



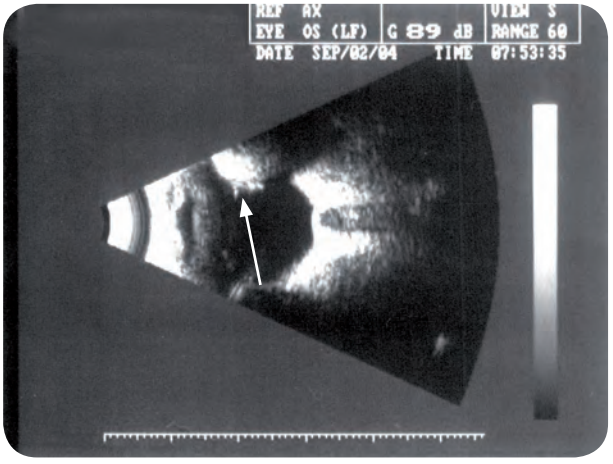

Ryc. 5.64. Dwa przekroje tego samego oka po operacji wgłabiającej z użyciem owalnej plomby z gąbki silikonowej o średnicy 7,5 x 3,5 mm. Zablokowane przedarcie widoczne na obu rycinach (*strzałki białe*). Zwróć uwagę na ogromne zniekształcenie gałki ocznej: zajmuje 1/4 przekroju oka. Pomimo osiągnięcia sukcesu anatomicznego (przyłożenie siatkówki) pacjentka skarżyła się na dotkliwe krzywienie się obrazu, związane z dużym astygmatyzmem

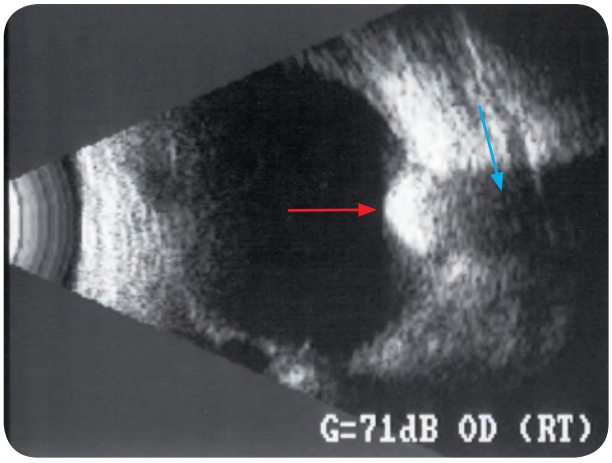

Ryc. 5.65. Siatkówka przyjmuje kształt wgłobienia z plomby południkowej (*strzałka czerwona*)

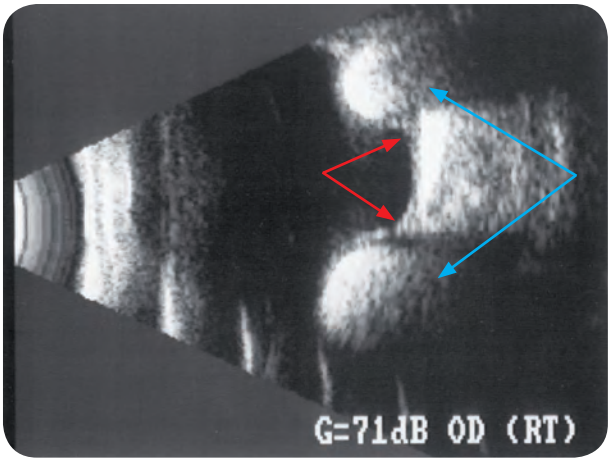

Ryc. 5.66. Dwie plomby południkowe, przekrój poprzeczny. Zwróć uwagę na niewielkie przestrzenie płynowe na styku plomby z siatkówką (*strzałki czerwone*). Pochłanianie fal dźwiękowych za plombami (*strzałki niebieskie*)

Nieskuteczna operacja wgłabiająca

Wśród przyczyn niepowodzeń operacji wgłabiających wyróżnić można:

– złą technikę operacyjną,
– reakcję gałki ocznej na operację (witreoretinopatia proliferacyjna, odłączenie naczyniówki, wynicowanie plomby itp.).

W przypadku **złej techniki operacyjnej** można rozpatrywać dwie sytuacje:

a) zbyt słabe wgłobienie, na przykład wskutek użycia niedostosowanych do wielkości przedarcia lub trakcji szklistkowo-siatkówkowej elementów wgłabiających (patrz ryc. 5.67. i 5.68.);
b) niezablokowanie otworu/przedarcia opaską (ryc. 5.69.–5.70.) lub plombą (ryc. 5.71.).

Dwa wzajemnie prostopadłe przekroje na godzinie 11 w okolicy równika tego samego oka

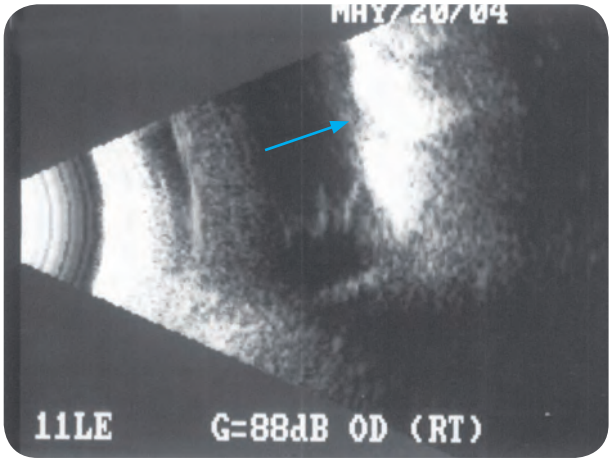

Ryc. 5.67. Nierównomierne wgłobienie ściany gałki ocznej uzyskane za pomocą dwóch plomb zachodzących na siebie (*strzałka niebieska*), przekrój podłużny

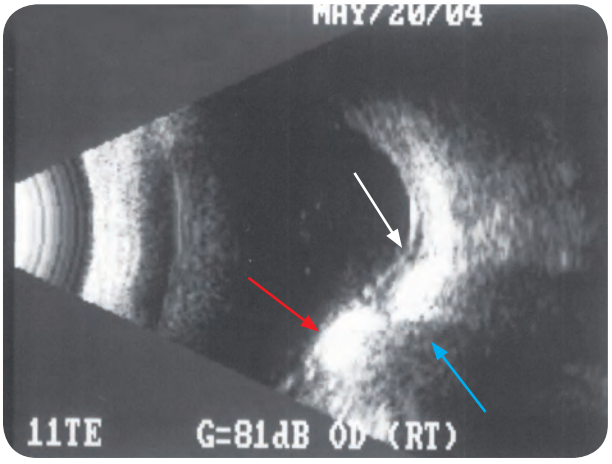

Ryc. 5.68. Przekrój poprzeczny oka z ryciny 5.67. Dysproporcja we wgłobieniu plomby wysuniętej do przodu (*strzałka czerwona*) w stosunku do plomby dociskającej ją z góry (*strzałka niebieska*), nad plombą płaskie odwarstwienie siatkówki (*strzałka biała*)

Ultrasonografia może wykazać przyczynę niepowodzenia operacji wgłabiającej spowodowanego przez:

a) nieobjęcie przedarcia/otworu przez opaskę (ryc. 5.69.–5.70.)

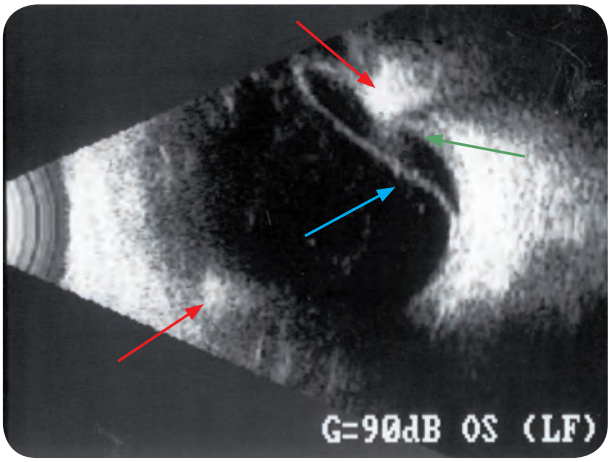

Ryc. 5.69. Stan po założeniu opaski, przekrój poprzeczny. Widoczny próg wgłobienia z opaski silikonowej (*strzałki czerwone*). Odwarstwienie siatkówki przed progiem z prawdopodobnie niezablokowanym niewielkim otworem siatkówki (*strzałka niebieska*), odłączenie naczyniówki przy progu wgłobienia (*strzałka zielona*)

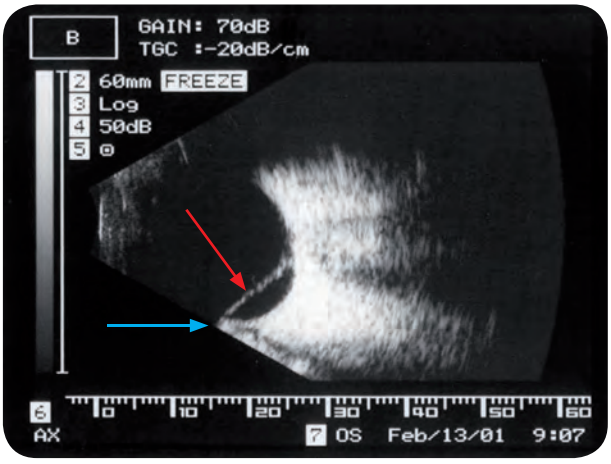

Ryc. 5.70. a

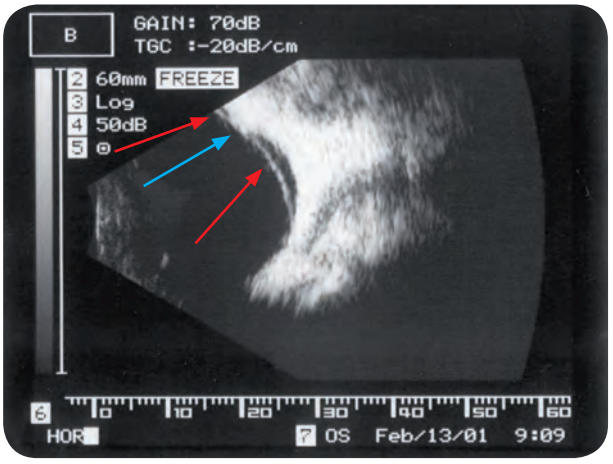

Ryc. 5.70. b

Gałka oczna po założeniu opaski, dwa wzajemnie prostopadłe przekroje osiowe. Ryc. 5.70. a Widoczne dolne odwarstwienie siatkówki. Próg wgłobienia z opaski (*strzałka niebieska*), odwarstwienie siatkówki (*strzałka czerwona*). Ryc. 5.70. b Przekrój poprzeczny, odwarstwienie (*strzałka czerwona*) od strony nosowej przechodzi nad progiem wgłobienia, kontaktując się z nim na szczycie wgłobienia

b) nieobjęcie przedarcia/otworu plombą (ryc. 5.71.)

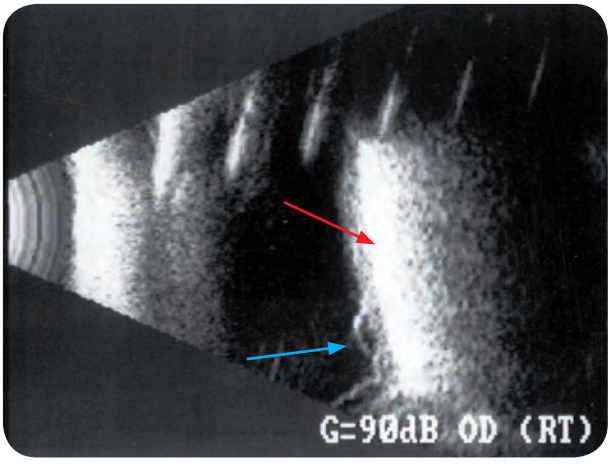

UWAGA!
Otwory i/lub przedarcia położone daleko za równikiem, w kierunku tylnego bieguna, są wskazaniem do witrektomii.

Ryc. 5.71. Długa plomba południkowa (*strzałka czerwona*), przekrój podłużny. Na końcu plomby odwarstwienie siatkówki (*strzałka niebieska*) świadczące o niezablokowanym przedarciu

Reakcja gałki ocznej na operację:
Reakcja gałki ocznej na operację wgłabiającą może być pożądana i niepożądana. W przypadku pożądanej reakcji obserwujemy prawidłowe gojenie się tkanek oka, a w efekcie – przyłożenie siatkówki. Niepożądana reakcja gałki ocznej może obejmować:

– odczyn w ciele szklistym narastający w czasie,
– wylew do ciała szklistego, podsiatkówkowy, nadnaczyniówkowy,
– witreoretinopatię proliferacyjną (ryc. 5.72.–5.73.),
– odłączenie naczyniówki (ryc. 5.75.),
– zapalenie wewnątrzgałkowe,
– przesunięcie/wynicowanie się plomby.

Ultrasonografia pozwala ocenić wzajemne relacje szklistkowo-siatkówkowe, uzupełniając tym samym badanie oftalmoskopowe. W przypadku witreoretinopatii proliferacyjnej, będącej najczęstszą przyczyną niepowodzenia operacji wgłabiającej, obserwuje się zmniejszenie ruchomości siatkówki, duże sztywne fałdy siatkówki, które nie rozdzielają się podczas ruchów, a także nadmierne pofałdowanie i obrzęk siatkówki.

a) witreoretinopatia proliferacyjna po operacji wgłabiającej (ryc. 5.72.–5.74.)

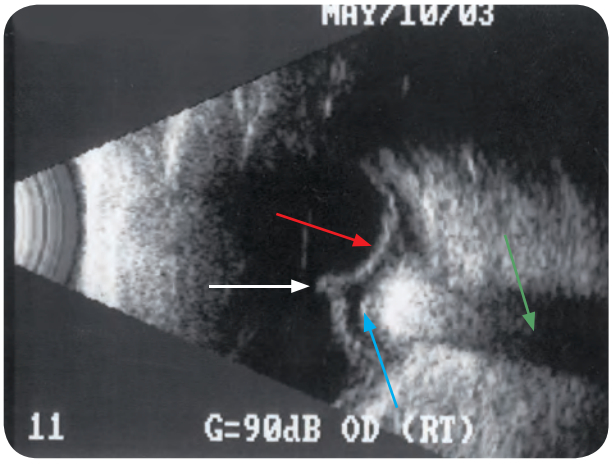

Ryc. 5.72. a

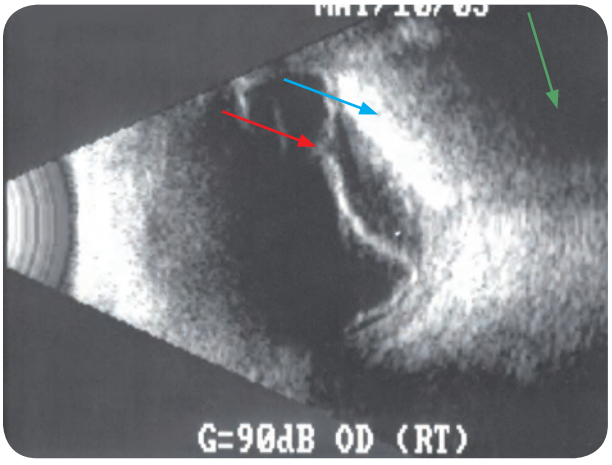

Ryc. 5.72. b

Oko po nieskutecznej operacji wgłabiającej, dwa wzajemnie prostopadłe przekroje. Ryc. 5.72. a Widoczne odwarstwienie siatkówki (*strzałka czerwona*) nad progiem wgłobienia z plomby (*strzałka niebieska*), przekrój poprzeczny na godzinie 11. Zwróć uwagę na prawie całkowite pochłonięcie ech za plombą (*strzałka zielona*). Fałd siatkówki (*strzałka biała*) może wskazywać na reakcję witreoretinoproliferacyjną (PVR). Ryc. 5.72. b Przekrój podłużny. Dzięki niemu można stwierdzić, że zastosowano plombę południkową (*strzałka niebieska*). Widoczne również niezablokowane przedarcie siatkówki (strzałka czerwona). Większy niż u góry hipoechogeniczny cień za plombą (*strzałka zielona*), odpowiadający większemu pochłanianiu fal dźwiękowych w długiej osi plomby

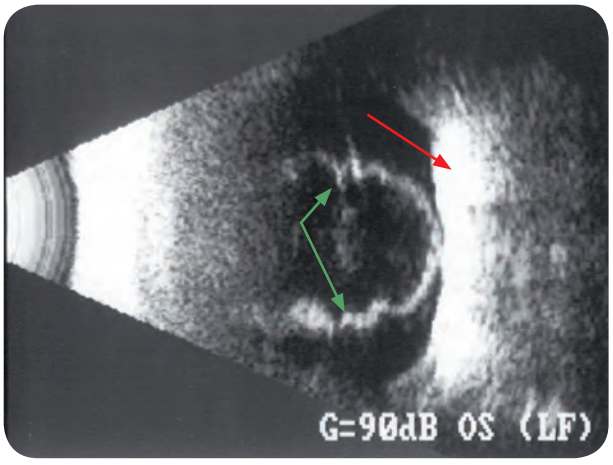

Ryc. 5.73. Plomba południkowa (*strzałka czerwona*), przekrój podłużny ukazujący całkowite odwarstwienie siatkówki. Zwróć uwagę, że niewielki fragment przylegającej do plomby siatkówki istnieje dzięki dużemu wgłobieniu ściany gałki ocznej. Siatkówka z bardzo licznymi fałdami (*strzałki zielone*) wskazuje na reakcję proliferacyjną

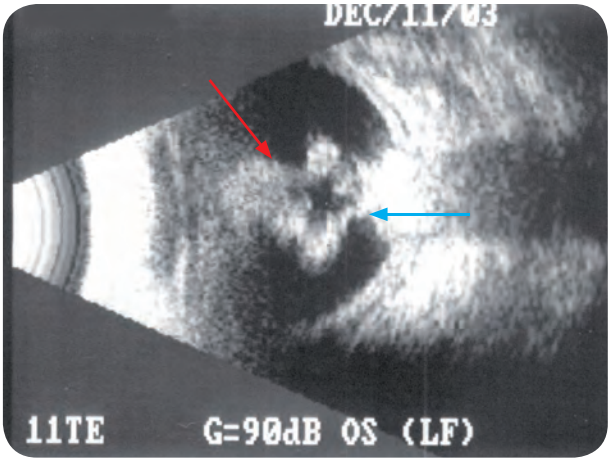

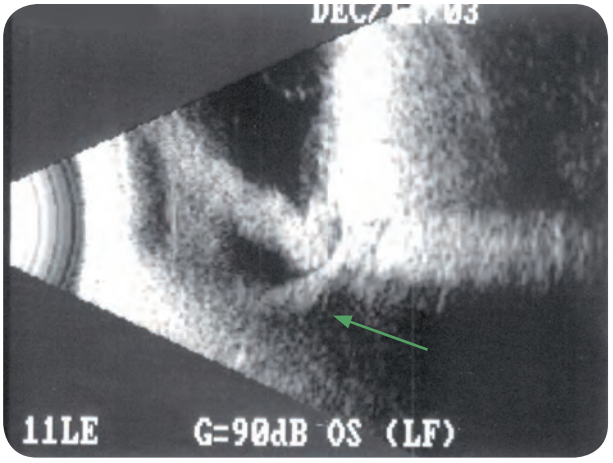

Ryc. 5.74. a

Ryc. 5.74. b

Oko po operacji wgłabiającej z założeniem plomby południkowej, dwa wzajemnie prostopadłe przekroje na godzinie 11.
Ryc. 5.74. a Przekrój poprzeczny w okolicy równika. Siatkówka odwarstwiona całkowicie (*strzałka czerwona*), poza niewielkim obszarem przylegania do plomby (*strzałka niebieska*). Zwróć uwagę na dużą grubość siatkówki i jej nierówność, co świadczy o witreoretinopatii proliferacyjnej. Ryc. 5.74. b Przekrój podłużny, widoczne spłaszczenie gałki ocznej w długiej osi plomby. Siatkówka na plombie przyłożona. Zwróć uwagę na długość plomby, kończącej się nad tarczą nerwu wzrokowego (*strzałka zielona*)

b) odłączenie naczyniówki (ryc. 5.75.)

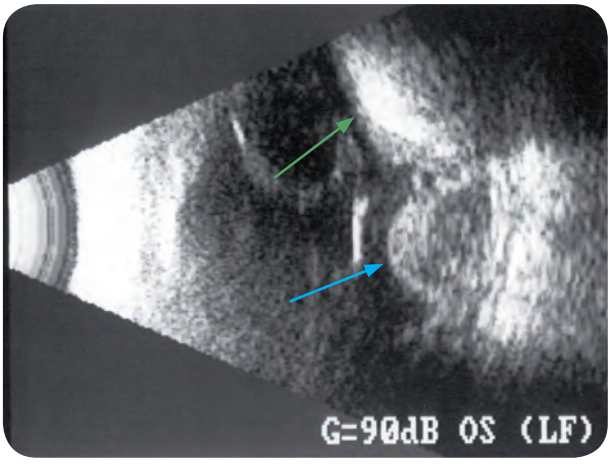

Ryc. 5.75. Krwotoczne, pęcherzowe odłączenie naczyniówki (*strzałka niebieska*) jako powikłanie założenia plomby nadtwardówkowej (*strzałka zielona*)