Zapalenie nadtwardówki

Zapalenie nadtwardówki jest często występującym schorzeniem o łagodnym przebiegu, samoograniczającym się i często nawracającym, rozwijającym się typowo u młodych osób, częściej u kobiet. Rzadko występuje w skojarzeniu z chorobą ogólną i nigdy nie przechodzi w prawdziwe zapalenie twardówki. U około 1/3 chorych zapalenie jest obustronne, ale występuje w różnym czasie. Wyróżnia się dwie postacie zapalenia nadtwardówki: (a) **proste** i (b) **guzkowe.**

A. Diagnostyka

1. **Choroba objawia się** w postaci jednostronnego zaczerwienienia gałki ocznej z towarzyszącym uczuciem dyskomfortu, łzawieniem i bolesnością oka przy dotyku.
2. **Objawy**

a. **Prosta postać zapalenia nadtwardówki** występuje najczęściej i charakteryzuje się sektorowym (ryc. 7.1) lub rzadziej bardziej rozlanym zaczerwienieniem gałki ocznej (ryc. 7.2). Zwykle dochodzi do samoistnego ustąpienia objawów chorobowych w ciągu 1 do 2 tygodni.

b. **Guzkowa postać zapalenia nadtwardówki** charakteryzuje się obecnością ograniczonego, uniesionego, ruchomego, przekrwionego guzka. Ta postać zapalenia trwa dłużej.

- W przekroju optycznym w lampie szczelinowej powierzchnia twardówki jest płaska, co przemawia za tym, iż nie jest ona obrzęknięta i objęta procesem zapalnym (ryc. 7.3).

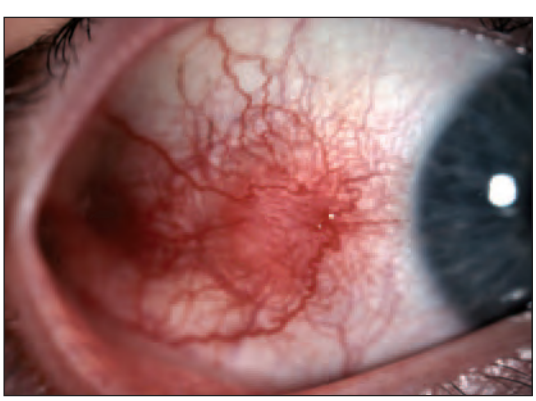

Ryc. 7.1. Proste sektorowe zapalenie nadtwardówki

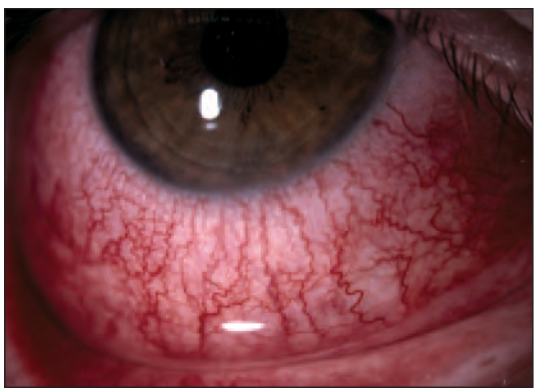

Ryc. 7.2. Proste rozlane zapalenie nadtwardówki

Ryc. 7.3. Guzkowe zapalenie nadtwardówki

- W wyniku nawracających rzutów choroby powierzchowne blaszki twardówki mogą ulec przeorganizowaniu i układać się bardziej równolegle, nadając twardówce nieco przezroczysty wygląd (ryc. 7.4); nie należy mylić tego stanu ze ścieńczeniem twardówki.

B. Leczenie nie jest wymagane w każdym przypadku i zależy od nasilenia objawów chorobowych.

1. **Preparaty nawilżające gałkę oczną oraz obkurczające naczynia krwionośne** są skuteczne w większości łagodnych postaci.

Ryc. 7.4. Zmieniona struktura twardówki w wyniku nawracającego zapalenia nadtwardówki

2. **Krople z niesteroidowymi lekami przeciwzapalnymi** mogą zmniejszać dolegliwości bólowe.
3. **Krople steroidowe** mogą przynieść korzyści, ale ich stosowanie nie zapobiega nawrotom zapalenia. Zaleca się stosowanie kropli steroidowych w postaci pulsów, tj. w postaci częstego, intensywnego zakraplania przez krótki okres czasu.
4. **Doustne niesteroidowe leki przeciwzapalne,** takie jak flurbiprofen, w dawce 100 mg 3×dz. przez kilka dni, są wskazane w ciężkich, nawracających lub przedłużających się stanach zapalnych.

Zapalenie twardówki

Patomechanizm zapalenia twardówki jest związany z zapaleniem naczyń krwionośnych, w którym biorą udział krążące kompleksy immunologiczne (III typ nadwrażliwości). Zapalenie twardówki charakteryzuje się obrzękiem i komórkowym nacieczeniem całej grubości twardówki. Występuje rzadziej niż zapalenie nadtwardówki i może przybierać wiele form klinicznych, począwszy od banalnych, samoograniczających się epizodów zapalenia do procesów martwiczych, obejmujących okoliczne tkanki i zagrażających utratą widzenia. Najczęściej rozwija się u osób dorosłych pomiędzy 4. a 6. dekadą życia, częściej u kobiet. U około 50% chorych stwierdza się towarzyszącą chorobę układową; reumatoidalne zapalenie stawów, które jest zdecydowanie najczęstsze, następnie ziarniniak Wegenera, nawracające zapalenie wielochrzęstne, guzkowe zapalenie tętnic (patrz rozdział 12).

Klasyfikacja zapalenia twardówki jest oparta na pierwotnej anatomicznej lokalizacji zapalenia i towarzyszących mu zmianach naczyniowych i przedstawia się następująco:

1. **Przednie zapalenie twardówki** (98%)

a. **Niemartwicze** (85%) może być:
- rozlane
- guzkowe

b. **Martwicze** (13%) może być:
- z odczynem zapalnym
- bez odczynu zapalnego

2. **Tylne zapalenie twardówki** (2%)

Przednie niemartwicze zapalenie twardówki

A. Rozpoznanie

1. **Choroba rozpoczyna się** podobnie, jak zapalenie nadtwardówki, przy czym uczucie dyskomfortu jest bardziej nasilone.
2. **Objawy**

a. **Rozlane zapalenie twardówki** charakteryzuje się rozlanym zapaleniem obejmującym

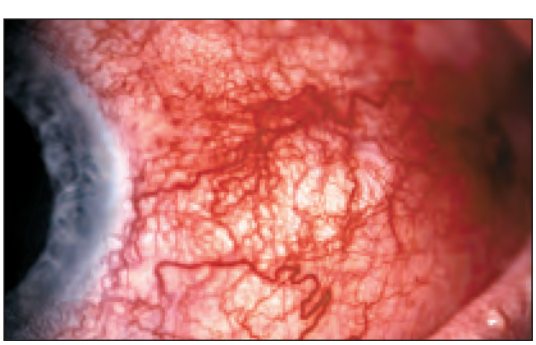

Ryc. 7.5. Rozlane zapalenie twardówki

segment lub cały przedni odcinek twardówki. Obserwuje się typowe dla tego schorzenia zaburzenie normalnego, promienistego rysunku naczyń twardówki (ryc. 7.5). Przebieg zapalenia jest stosunkowo łagodny i nie przechodzi ono ani w guzkową, ani w martwiczą postać zapalenia twardówki.

b. **Guzkowe zapalenie twardówki** (ryc. 7.6) może w pobieżnym badaniu przypominać guzkową postać zapalenia nadtwardówki. Jednak w przeciwieństwie do guzka nadtwardówkowego, guzek twardówkowy jest nieprzesuwalny w stosunku do tkanek leżących poniżej. Jest to zapalenie o średnio ciężkim przebiegu i ogółem u około 25% chorych obserwuje się upośledzenie widzenia.

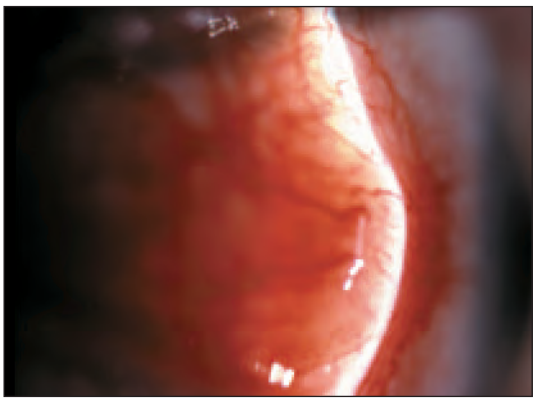

Ryc. 7.6. Guzkowe zapalenie twardówki

B. Leczenie

1. **Doustne niesteroidowe leki przeciwzapalne** takie, jak flurbiprofen w dawce 100 mg 3×dz. lub meloksykam 7,5 mg 3×dz. są lekami pierwszego rzutu.
2. **Prednizolon doustnie** w dawce 40-80 mg/d podaje się przez krótki okres czasu chorym, którzy nie reagują albo źle tolerują niesteroidowe leki przeciwzapalne.
3. **Leczenie skojarzone** niesteroidowymi lekami przeciwzapalnymi i niskimi dawkami steroidów może być korzystne u niektórych chorych, niereagujących na monoterapię tymi lekami.
4. **Okołogałkowe iniekcje steroidów,** np. acetonidu triamcynolonu (40 mg/ml), są bezpieczną, skuteczną i alternatywną metodą leczenia w stosunku do ogólnej steroidoterapii, ale tylko w postaciach niemartwiczego zapalenia twardówki.

Przednie martwicze zapalenie twardówki z odczynem zapalnym

Jest to najcięższa postać zapalenia twardówki. W 60% przypadków występuje obustronnie, ale rzadko dotyczy obu oczu jednocześnie. U większości chorych stwierdza się współistniejące schorzenie systemowe, a wskaźnik śmiertelności od chwili wystąpienia objawów zapalenia twardówki wynosi 25% w ciągu 5 lat. Rokowanie dotyczące ostrości wzroku jest złe.

A. Obraz kliniczny

1. **Choroba objawia się w postaci** stopniowo narastającego bólu i ograniczonego zadrażnienia gałki ocznej. Ból staje się silny, stały i promieniuje do skroni, łuku brwiowego i szczęki. Często uniemożliwia sen i nie reaguje na leki przeciwbólowe.
2. **Objawy** pojawiają się w następującej kolejności:

- Zastój krwi w głębokim splocie naczyniowym.
- Zniekształcenie przebiegu naczyń i ich niedrożność, co prowadzi do powstania beznaczyniowych obszarów twardówki.
- Martwica twardówki, której może towarzyszyć owrzodzenie leżącej nad nią spojówki.

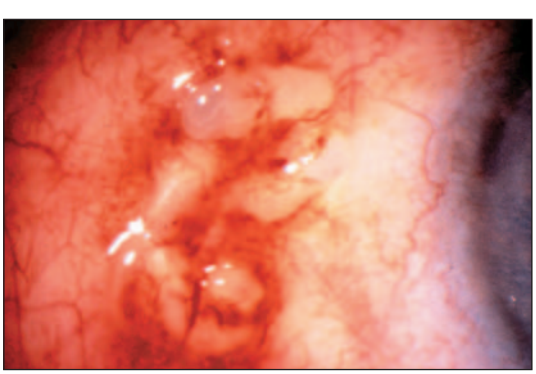

Ryc. 7.7. Przednie martwicze zapalenie twardówki z odczynem zapalnym

- Stopniowe szerzenie się martwicy i zlewanie się ze sobą poszczególnych ognisk martwicy (ryc. 7.7).
- Ostatecznie w wyniku ścieńczenia twardówki, leżąca poniżej naczyniówka staje się lepiej widoczna, co nadaje tkankom niebieskie zabarwienie (ryc. 7.8).

Ryc. 7.8. Przednie martwicze zapalenie twardówki z odczynem zapalnym; widoczne ścieńczenie twardówki

B. Powikłania

1. **Garbiak** (ryc. 7.9) i sporadycznie **perforacja,** pojawiają się wtórnie do ścieńczenia twardówki, szczególnie gdy ciśnienie wewnątrzgałkowe jest podwyższone.

Ryc. 7.9. Garbiak twardówki

2. **Zapalenie przedniego odcinka błony naczyniowej** jest wynikiem objęcia procesem zapalnym błony naczyniowej w ciężkiej postaci zapalenia twardówki. Długo trwające zapalenie błony naczyniowej może prowadzić do rozwoju zaćmy wtórnej, jaskry i obrzęku plamki. Należy zatem zawsze pamiętać o badaniu w kierunku zapalenia błony naczyniowej, a w przypadku jego stwierdzenia, niezwłocznie włączyć leczenie. Rokowanie jest złe; wskaźnik uszkodzenia widzenia jest wysoki.

C. Diagnostyka

Zdarza się, że martwicze zapalenie twardówki z odczynem zapalnym jest pierwszą manifestacją poważnego schorzenia układowego. W tych przypadkach postępowanie diagnostyczne należy rozszerzyć o:

a. **Ogólne badanie fizykalne** ze szczególnym zwróceniem uwagi na układ kostno-stawowy, skórę, układ sercowo-naczyniowy oraz oddechowy.
b. **Badania laboratoryjne:** morfologia z rozmazem, OB, krążące kompleksy immunologiczne (CIC), przeciwciała przeciwjądrowe (ANA), czynnik reumatoidalny (RF), ogólne badanie moczu.
c. **Diagnostykę radiologiczną:** RTG klatki piersiowej, RTG układu kostno-stawowego (zmiany w stawach ręki).

D. Leczenie

1. **Prednizolon doustnie** w dawce 60-120 mg/d przez 2-3 dni jest zwykle bardzo skuteczny i znacznie zmniejsza dolegliwości bólowe, których nasilenie jest ważnym wskaźnikiem aktywności choroby. W miarę zmniejszania się dolegliwości bólowych należy również redukować dawkę steroidu.
2. **Leki immunosupresyjne** (cyklofosfamid, azatiopryna, metotreksat lub cyklosporyna) są wskazane u chorych opornych na steroidoterapię.
3. **Leczenie skojarzone** dożylnymi pulsami metyloprednizolonu 500-1000 mg przez 3 kolejne dni co 4-6 tygodni wraz z pulsami cyklofosfamidu 500 mg/mies. jest zarezerwowane dla niewielu chorych, którzy nie reagują na leki podawane doustnie lub u których stwierdzono martwicę twardówki. W przerwie pomiędzy pulsami metyloprednizolonu podaje się doustnie prednizolon w dawce 0,5 mg/kg m.c./dobę.

Przednie martwicze zapalenie twardówki bez odczynu zapalnego

Przednie martwicze zapalenie twardówki bez odczynu zapalnego określane również jako *scleromalacia perforans*, typowo rozwija się u kobiet z długotrwałym reumatoidalnym zapaleniem stawów. Cechy zapalenia są minimalne i zwykle chorzy nie podają dolegliwości bólowych. Choroba zazwyczaj rozwija się obustronnie.

1. **Objawy** pojawiają się w następującej kolejności:

- Bezobjawowe, żółte, martwicze ogniska otoczone niezmienioną zapalnie twardówką.
- Powiększanie się ognisk, które obejmując co raz to większe obszary twardówki, zlewają się ze sobą.
- Jako wynik ścieńczenia twardówki dochodzi do ekspozycji leżącej pod nią naczyniówki (ryc. 7.10).

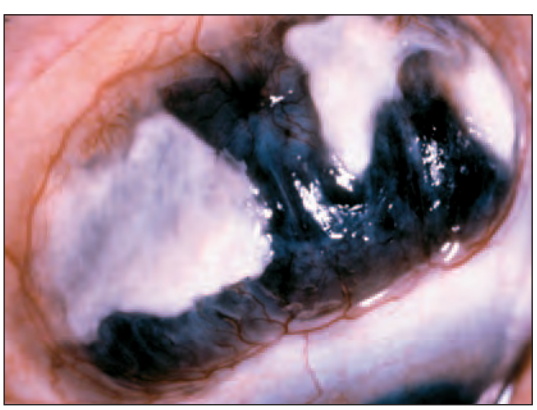

Ryc. 7.10. Przednie martwicze zapalenie twardówki bez odczynu zapalnego

- Rzadko dochodzi do samoistnej perforacji gałki ocznej, aczkolwiek nawet niewielki uraz lub wzrost ciśnienia wewnątrzgałkowego może doprowadzić do jej pęknięcia.

2. **Diagnostyka**

a. **Ogólne badanie fizykalne**

b. **Testy laboratoryjne:** czynnik reumatoidalny (RF), morfologia z rozmazem, OB, hipergammaglobulinemia, krążące kompleksy immunologiczne (CIC), przeciwciała przeciwjądrowe (ANA) są obecne w surowicy 30% chorych.

c. **Diagnostyka radiologiczna układu kostno-stawowego** (zmiany w stawach ręki – zaniki kostne, zwężenie szpar stawowych, ubytki w obrębie nasad kostnych, geody, nadżerki, zrosty włókniste lub kostne, wtórne zmiany zwyrodnieniowe).

3. **Leczenie**. Nie ma skutecznego leczenia.

Tylne zapalenie twardówki

Tylne zapalenie twardówki jest rzadką i często nierozpoznawaną chorobą. Może wystąpić łącznie z przednim zapaleniem twardówki. Charakteryzuje się różnorodnością objawów klinicznych, które mogą być mylone z innymi, zarówno zapalnymi, jak i nowotworowymi stanami. Choroba dwa razy częściej rozwija się u kobiet niż u mężczyzn, a 1/3 przypadków to osoby poniżej 40. roku życia. U chorych powyżej 50. roku życia istnieje zwiększone ryzyko współistnienia choroby układowej i wystąpienia utraty widzenia. W 2/3 przypadków proces jest jednostronny. Nie ma zależności pomiędzy tym czy proces jest jedno- czy obustronny a współistnieniem schorzenia układowego i utratą widzenia. Rokowanie co do ostrości wzroku jest niepewne; u około 1/3 chorych obserwuje się różnego stopnia pogorszenie widzenia.

A. Rozpoznanie

1. **Pierwsze objawy** choroby mogą być różne i zależą od umiejscowienia zmian. Najczęstsze objawy to: ból, uczucie pełności w oczodole i pogorszenie widzenia.
2. **Objawy zewnętrzne:** obrzęk powiek, wytrzeszcz i porażenie mięśni zewnątrzgałkowych. W 1/3 przypadków stwierdza się współistnienie zapalenia przedniego odcinka twardówki.
3. **Objawy oftalmoskopowe:** obrzęk tarczy nerwu wzrokowego, obrzęk plamki, fałdy naczyniówkowe (ryc. 7.11), wysiękowe odwarstwienie siatkówki i pierścieniowate odłączenie naczyniówki (ryc. 7.12) oraz podsiatkówkowe wysięki lipidowe.

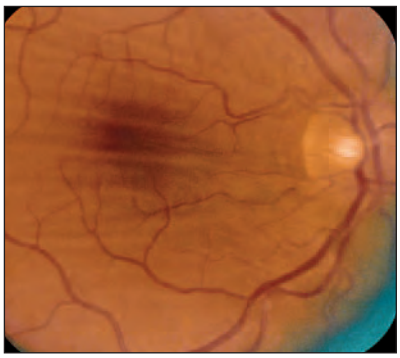

Ryc. 7.11. Fałdy naczyniówkowe w tylnym zapaleniu twardówki

Ryc. 7.12. Pierścieniowate odłączenie naczyniówki w tylnym zapaleniu twardówki

4. **Objawy ultrasonograficzne:** pogrubienie tylnej twardówki i obecność płynu w przestrzeni pod pochewką Tenona, co daje charakterystyczny objaw „T". „Nóżka" litery „T" jest utworzona przez boki nerwu wzrokowego, a jej „daszek" przez szczelinę wypełnioną płynem, odpowiadającą przestrzeni pod pochewką Tenona (ryc. 7.13).

B. Diagnostyka różnicowa

- Zapalenie nerwu wzrokowego.
- Przedarciowe odwarstwienie siatkówki.
- Guzy naczyniówki.
- Zapalenie lub guzy oczodołu.
- Zespół wysięku naczyniówkowego (*uveal effusion syndrome*).
- Choroba Harady.
- Chłoniak wewnątrzgałkowy.

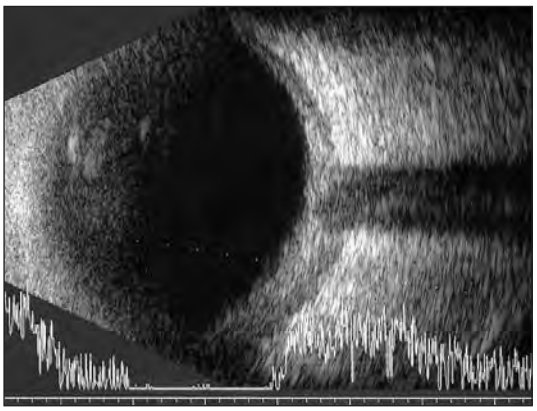

Ryc. 7.13. Obraz ultrasonograficzny tylnego zapalenia twardówki; pogrubienie tylnej twardówki i obecność płynu w przestrzeni pod pochewką Tenona, co daje charakterystyczny objaw „T"

C. Leczenie

- **U starszych osób** z towarzyszącą chorobą systemową jest identyczne, jak w przypadku przedniego martwiczego zapalenia twardówki.
- **Młode osoby** bez towarzyszącego schorzenia ogólnego zwykle dobrze reagują na niesteroidowe leki przeciwzapalne.

D. Powikłania zapalenia twardówki są częste i obejmują:

1. **Obwodowe zapalenie rogówki:**

a. **Ostre miąższowe zapalenie rogówki** występuje w postaci nacieków zapalnych, obejmujących powierzchowne oraz środkowe warstwy miąższu rogówki w jej części obwodowej, rzadziej centralnej. Zwykle rozwija się jako powikłanie niemartwiczego zapalenia twardówki.

b. **Stwardniające zapalenie rogówki** charakteryzuje się wystąpieniem przymgleń w obwodowej części rogówki, które są wynikiem włóknienia oraz gromadzenia lipidów. Tkanka włóknista odbijając światło przypomina wyglądem kryształki cukru. Przymglenie rogówki może szerzyć się centralnie, często rozwija się unaczynienie rogówki.

c. **Obwodowe rozmiękanie rogówki** jest ostrym i ciężko przebiegającym schorzeniem. Rozwija się u chorych z toczącym się przy

rąbku rogówki zapaleniem twardówki, aczkolwiek może również się rozwijać w przypadkach z minimalnym odczynem zapalnym ze strony twardówki. Obwodowy miąższ rogówki może być nacieczony lub przejrzysty. W niektórych przypadkach cały zrąb rogówki może rozmiękać w ciągu kilku godzin, prowadząc do powstania *descemetocele*.

2. **Zapalenie błony naczyniowej.**
3. **Zaćma.**
4. **Jaskra.**
5. **Garbiak i ścieńczenie twardówki,** które, choć rzadko, może być przyczyną pęknięcia gałki ocznej.