# Polipoidalna waskulopatia naczyniówkowa (PCV)

PCV charakteryzuje się obecnością guzków przypominających polipy, które są zazwyczaj umiejscowione na końcowych odcinkach rozgałęziającej się sieci poszerzonych naczyń (BVN – *branching vascular network*). Schorzenie występuje częściej u pacjentów rasy żółtej oraz u Afroamerykanów. Stanowi 8–13% przypadków neowaskularnego AMD u osób rasy białej. Częściej niż inne formy wysiękowej postaci AMD występuje jednostronnie, często powikłane jest wylewami podsiatkówkowymi i krwotocznym odwarstwieniem nabłonka barwnikowego. Na dnie oka PCV może być widoczna pod postacią czerwono-pomarańczowych owalnych guzków pod nabłonkiem barwnikowym w miejscu polipowatych zmian, którym często towarzyszą surowiczo-krwotoczne odwarstwienia RPE. PCV, w odróżnieniu od innych form wysiękowego AMD może występować także poza arkadami naczyniowymi, co może prowadzić do obwodowej krwotoczno-wysiękowej retinopatii.

Ostrość wzroku u pacjentów z PCV w momencie rozpoznania jest z reguły lepsza niż w innych formach wysiękowego AMD. Nagłe pogorszenie ostrości wzroku związane jest na ogół z pęknięciem polipa i pojawieniem się wylewu krwi w plamce. W blisko połowie przypadków dochodzi do spontanicznego zaniku polipów. Jednak u pozostałych osób nawracające epizody krwawienia i przecieku prowadzą do uszkodzenia siatkówki z jej wtórnym włóknieniem. Poniżej przedstawiono typowy wygląd dna oka w PCV z czerwono-pomarańczową zmianą w centrum plamki z towarzyszącym wylewem podsiatkówkowym. W badaniu SOCT widoczny jest SRF (biała ↓) oraz uniesienie RPE (żółta ↓) skrywające polipy. FA ukazuje obszar rozmytej hiperfluorescencji, sugerujący obecność neowaskularyzacji. Prawidłowe rozpoznanie jest możliwe dzięki ICGA przedstawiającej polipy (czerwona ↓).

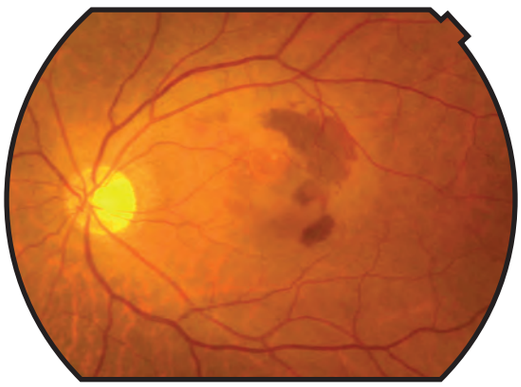

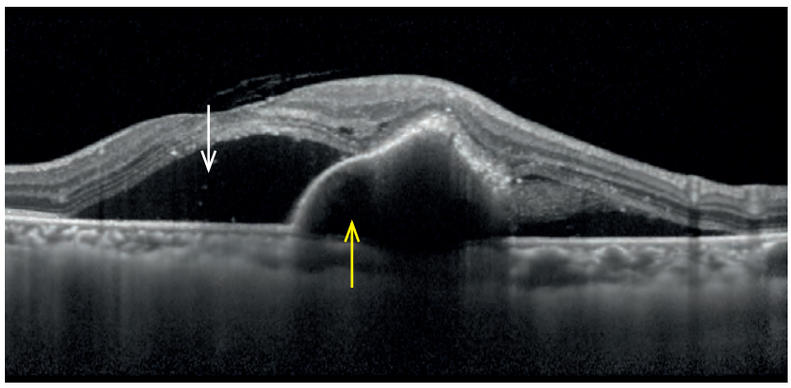

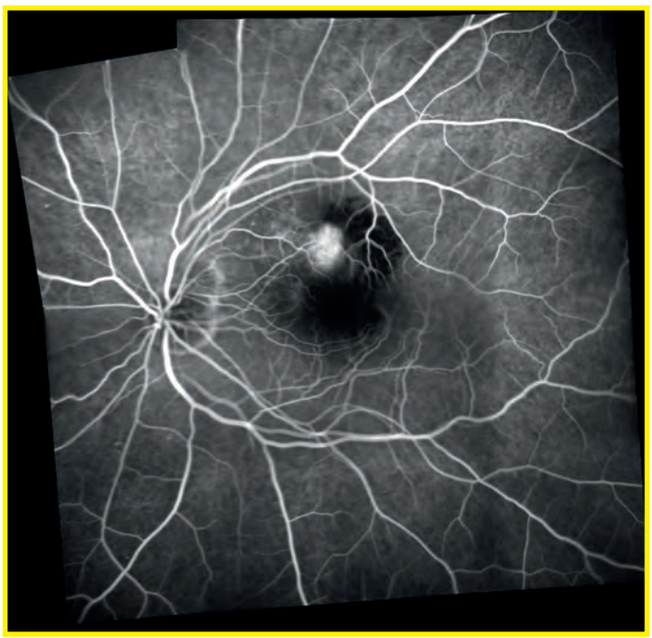

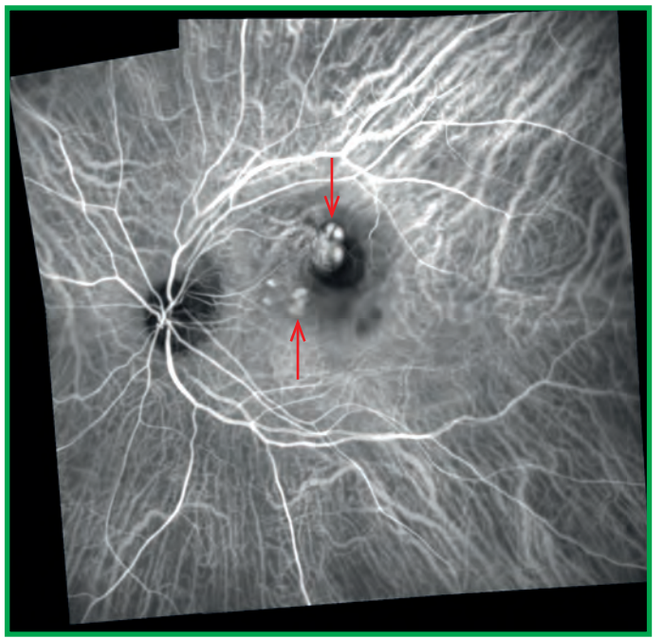

Przez długi czas zmiany polipowate w przebiegu PCV mogą być „klinicznie nieme". Poniżej przedstawiono obraz ICGA ukazujący polipy (czerwona ↓) w nosowej części dołka. Na tomogramie SOCT widoczny jest surowiczy PED (✻) bez płynu pod siatkówką zmysłową. Przy jego nosowym brzegu obserwujemy uniesienie RPE przez materiał o średniej refleksyjności w miejscu polipa (czerwona ↓). Pomimo obecności polipów potwierdzonych badaniami obrazowymi pacjent nie zgłaszał pogorszenia widzenia.

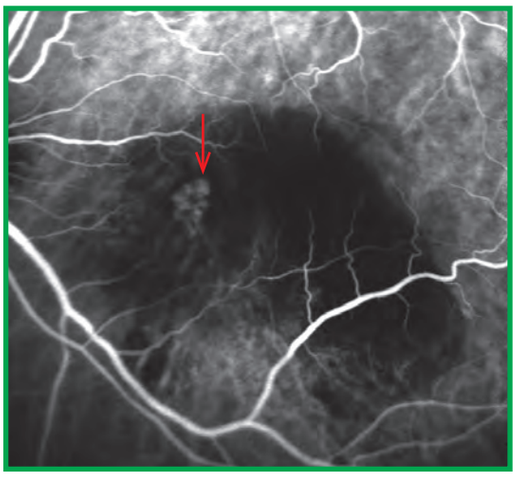

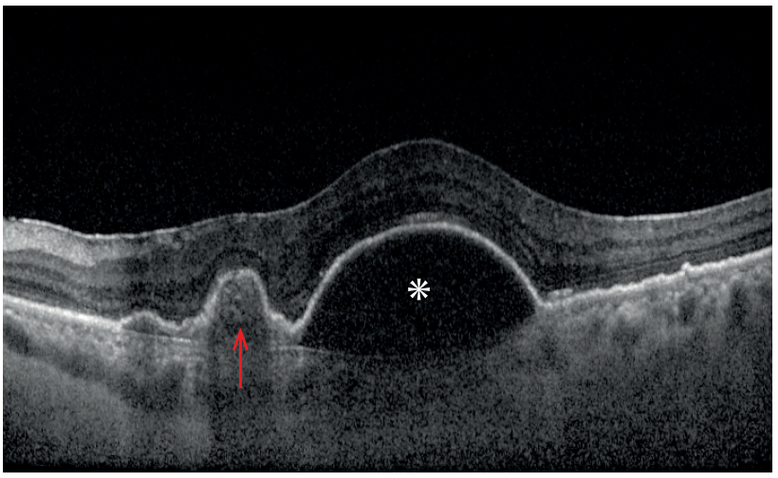


Nieprawidłowa sieć naczyniowa w PCV rozrasta się na ogół powoli. Polipowate rozdęcia naczyń mogą zarówno powiększać się, jak i ulegać spontanicznej regresji. Na zdjęciu kolorowym zamieszczonym poniżej widoczne są pomarańczowe ogniska w miejscu podsiatkówkowych guzków (czerwona ↓). W ICGA w obszarze okołotarczowym obserwujemy BRN (biała ↓). Na jej granicy obecne są dwa polipy (czerwona ↓). Górny koresponduje ze zdjęciem kolorowym, dolny zaś nie jest na nim widoczny. Z kolei polip stwierdzany oftalmoskopowo nie uwidocznił się w ICGA, prawdopodobnie w wyniku wykrzepiania w jego obrębie (żółta ↓).

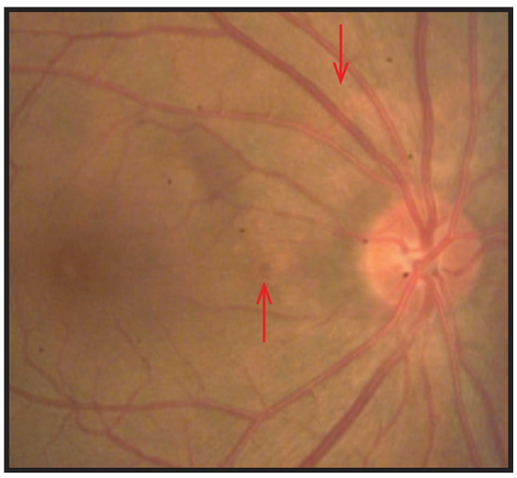

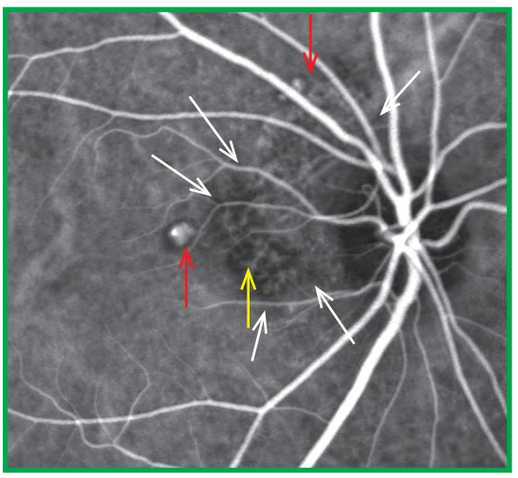

Kolorowe zdjęcie poniżej przedstawia surowiczo-krwotoczne odwarstwienie RPE (niebieska ↓) z wysiękami twardymi przy jego nosowym brzegu. W ICGA widoczny jest obszar guzkowatej hiperfluorescencji odpowiadający polipom (czerwona ↓). Cześć zmian ma hiporefleksyjny środek w wyniku wykrzepiania w ich obrębie (zielona ↓).

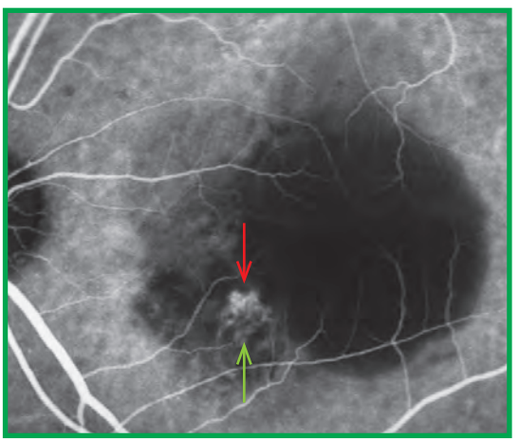

Badaniem pozwalającym na wiarygodne rozpoznanie PCV oraz odróżnienie jej od innych form neowaskularyzacji w AMD jest ICGA. Stąd w szczególności u pacjentów ze zmianami jednostronnymi, zwłaszcza młodszych, u których postawiono rozpoznanie CNV w przebiegu AMD, a którzy nie odpowiadają na leczenie anty-VEGF, bądź u osób z masywnym podplamkowym wylewem lub pomarańczowymi guzkami pod nabłonkiem barwnikowym należy wykonać ICGA. Badanie FA pokazuje zazwyczaj jedynie niespecyficzny przeciek oraz PED. SOCT może sugerować obecność CNV typu 1, zwłaszcza gdy oceniany tomogram nie obejmuje lokalizacji polipa. Poniżej przedstawiono przykłady obrazujące rozstrzygającą rolę ICGA w diagnostyce PCV.

W pierwszym przykładzie zarówno FA, jak i SOCT nie ujawniają zmian polipoidalnych. ICGA pokazuje polip przy skroniowym brzegu tarczy n. II (czerwona ↓).

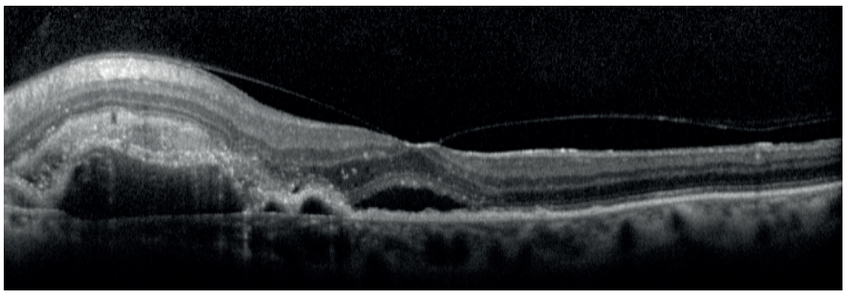

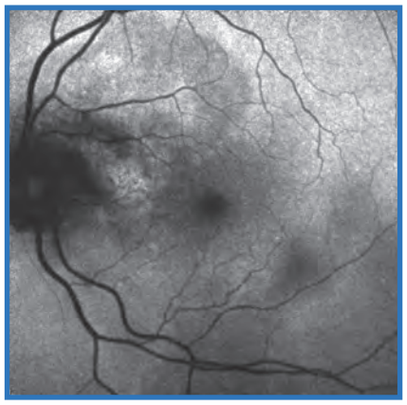

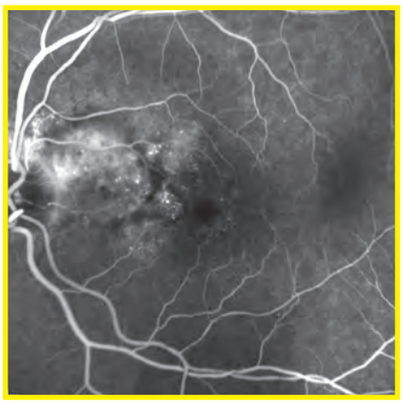

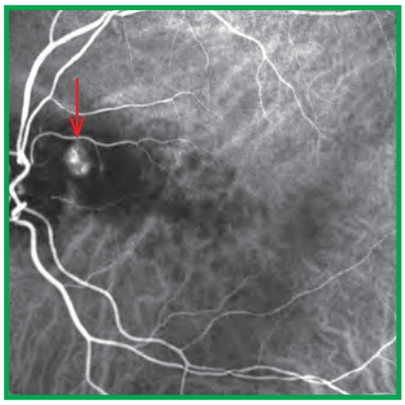

W kolejnym przykładzie postawienie prawidłowego rozpoznania PCV również możliwe jest jedynie dzięki ICGA, która ukazuje kolbowato rozdęte polipoidalne naczynia (czerwona ↓).

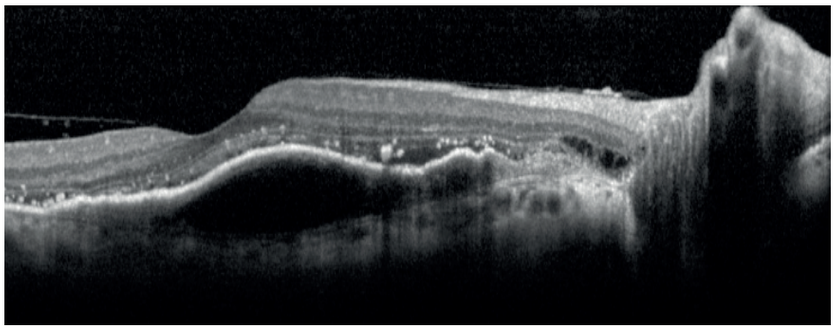

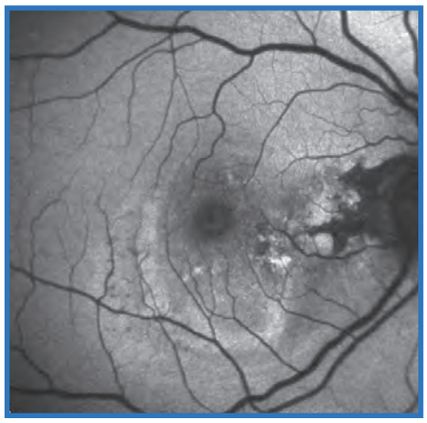

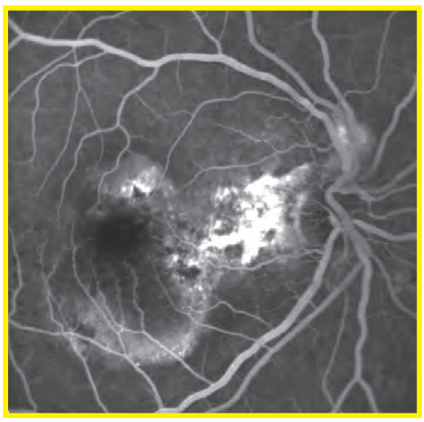

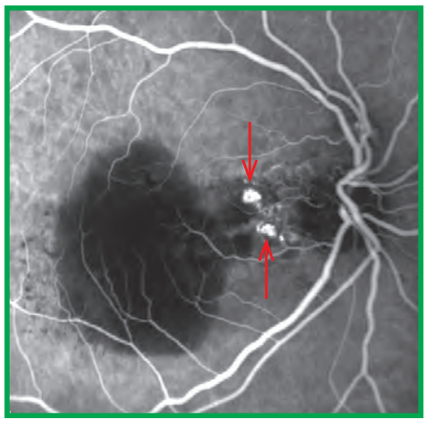

Po stronie prawej przedstawiono wczesną oraz późną fazę ICGA pacjenta z PCV. W nosowej części dołka widoczne jest ognisko hiperfluorescencji odpowiadające lokalizacji polipa (czerwona ↓). Badanie nie pokazuje BVN. Tomogram SOCT zamieszczony poniżej uwidacznia płyn pod siatkówką zmysłową oraz uniesienie warstwy barwnikowej, w którego obrębie widoczny jest polip (czerwona ↓).

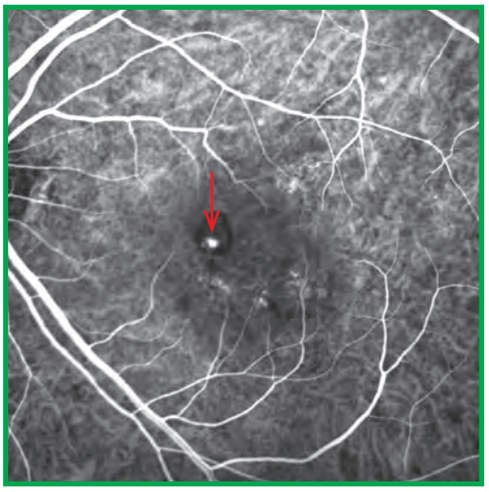

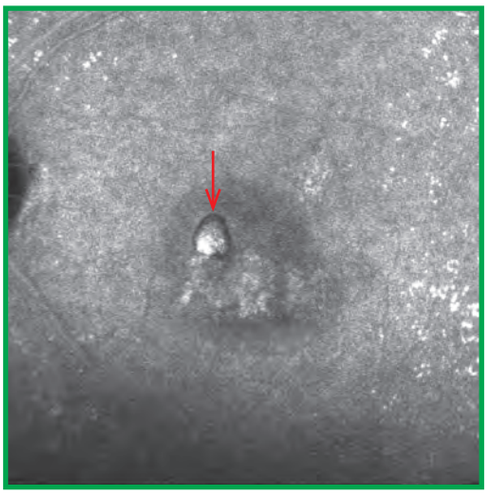

Po stronie prawej przedstawiono wczesną oraz późną fazę ICGA pacjenta z PCV. W skroniowej części dołka widoczne są ogniska hiperfluorescencji odpowiadające lokalizacji polipów (czerwona ↓). Centralnie zaobserwować możemy BVN (żółta ↓). Tomogram SOCT zamieszczony poniżej uwidacznia uniesienie warstwy barwnikowej, w którego obrębie widoczny jest polip (czerwona ↓) oraz płaskie odseparowanie RPE od błony Brucha w miejscu BVN (żółta ↓). Przypadki PCV z dobrze widoczną BVN w SOCT charakteryzują się zazwyczaj większym rozmiarem zmiany, mniejszymi polipami widocznymi w ICGA, zmniejszoną grubością naczyniówki. Zmiany takie gorzej odpowiadają na terapię fotodynamiczną.

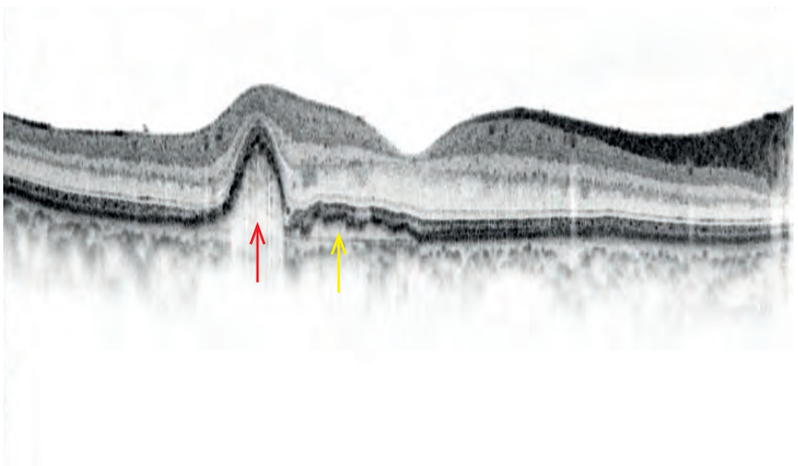

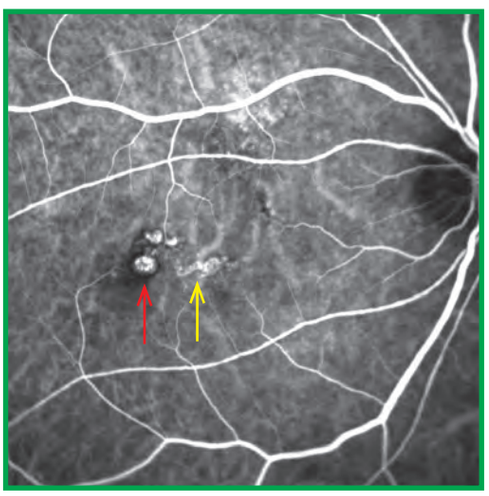

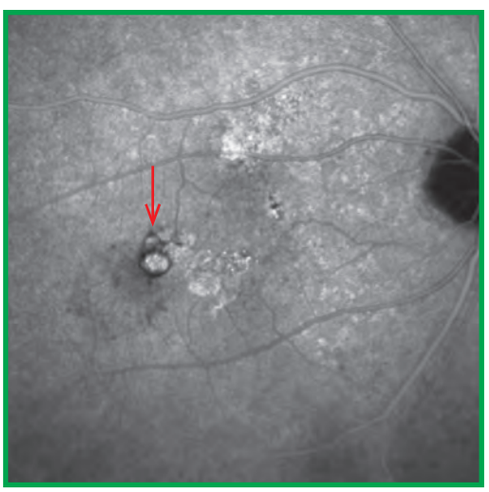

Po stronie prawej przedstawiono wczesną oraz późną fazę ICGA pacjenta z PCV powikłaną krwotocznym odwarstwieniem RPE. Na granicy PED widoczne są owalne obszary hiperfluorescencji odpowiadające lokalizacji polipów (czerwona ↓). We wczesnej fazie badania zaobserwować można ich naczynia odżywcze w postaci rozdętej BVN (żółta ↓). Tomogram SOCT zamieszczony poniżej uwidacznia polip zlokalizowany w obrębie uniesienia warstwy barwnikowej (czerwona ↓) oraz BVN jako płaskie uniesienie RPE w sąsiedztwie (żółta ↓).

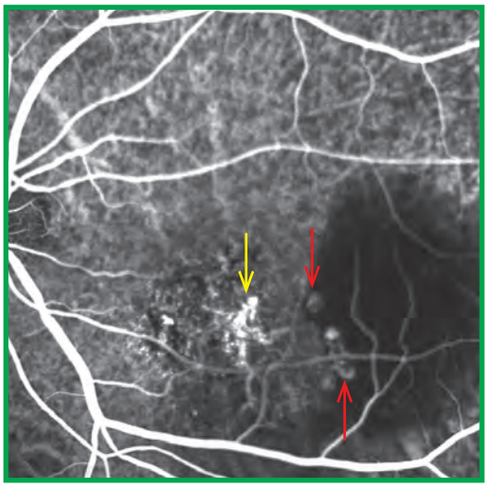

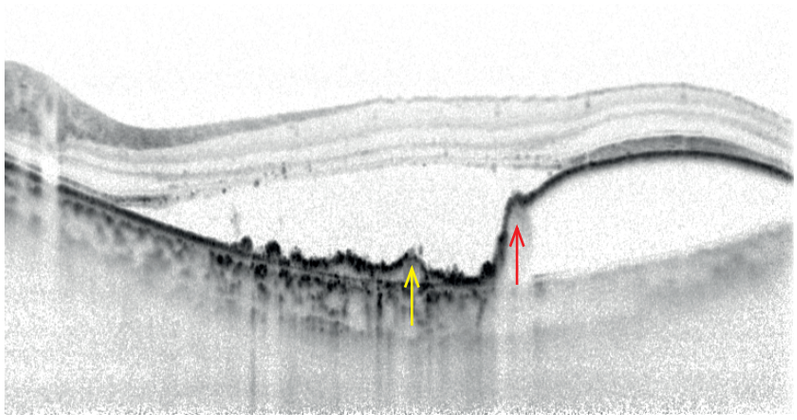

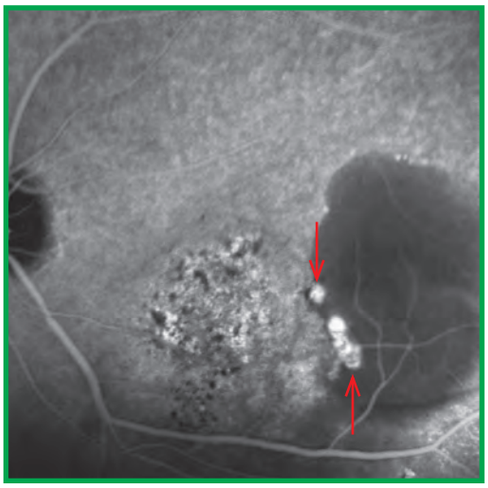

Poniżej zamieszczono kolejny przykład PCV powikłanej krwotocznym PED. Tomogram SOCT wykonany w dołku przedstawia płaskie, nieregularne uniesienie RPE (żółta ↓), mogące sugerować rozpoznanie CNV typu I. Jednak w ICGA w tym obszarze widoczna jest rozległa BVN (żółta ↓), która uwidacznia się wyraźnie w późnych fazach badania. Na jej brzegu obecne są polipy w postaci kolbkowatych poszerzeń naczyń (czerwona ↓). W wyniku pęknięcia polipa w dolnej części zmiany doszło do krwotocznego odwarstwienia RPE widocznego jako owalny obszar hipofluorescencji.

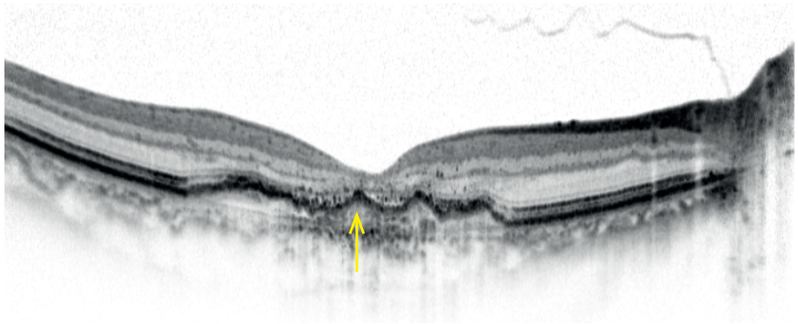

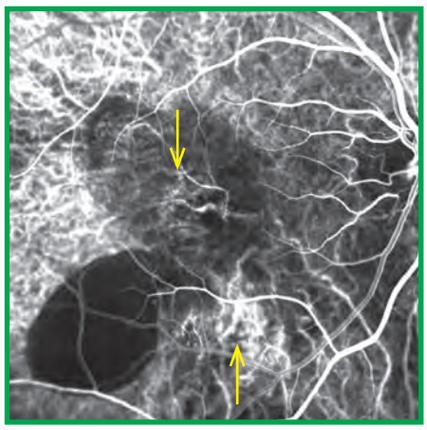

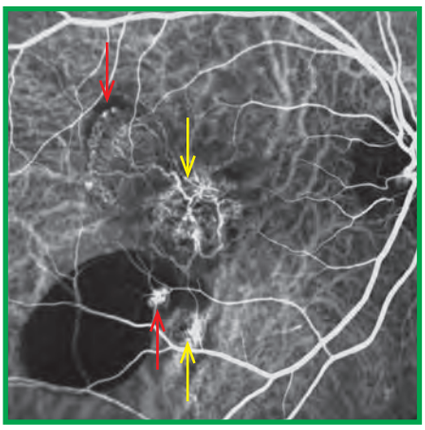

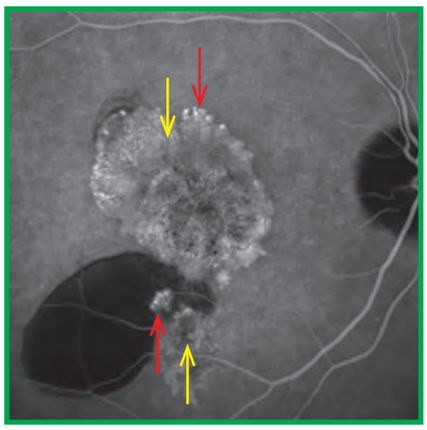

# Powikłania postaci wysiękowej AMD

Powikłaniem często występującym w przebiegu wysiękowej postaci AMD są zmiany krwotoczne. Mogą one przybierać zarówno formę wylewów pod nabłonek barwnikowy, podsiatkówkowych, jak i do ciała szklistego. Ich wielkość może być bardzo różna: od niewielkich zmian w okolicy dołka do olbrzymich krwotocznych odwarstwień siatkówki zmysłowej. Diagnostyka, szczególnie tych ostatnich, musi być bardzo dokładna w celu wykluczenia obecności ewentualnych zmian rozrostowych. Na fotografii zamieszczonej poniżej po stronie lewej widoczny jest masywny krwotok podsiatkówkowy i pod nabłonek barwnikowy będący powikłaniem CNV w przebiegu AMD. Zdjęcie po stronie prawej zostało wykonane miesiąc później. Widoczna jest na nim znaczna resorpcja wylewu z uwidocznieniem w okolicy dołka żółto-kremowej neowaskularyzacji w okresie bliznowacenia. W dolnej części zmiany, w rzucie arkady skroniowej dolnej, w obszarze wcześniejszego wylewu widoczne są złogi hemosyderyny. Skroniowo od plamki widać pole długotrwającego rozwarstwienia siatkówki.

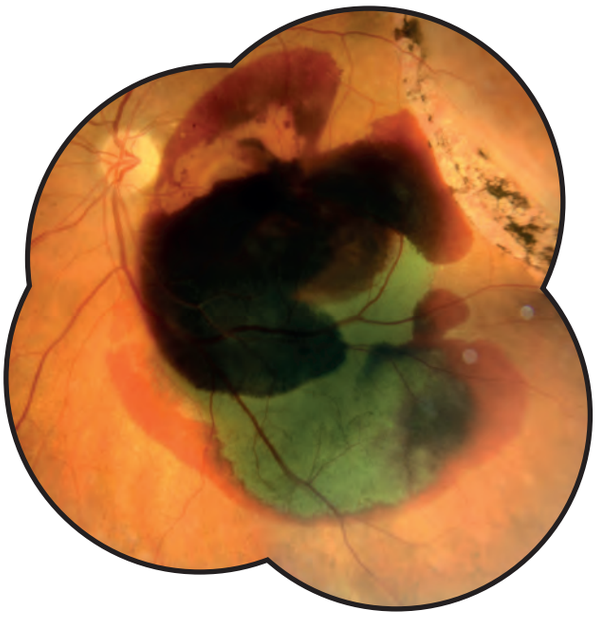

Skany SOCT przedstawiają masywne uniesienie siatkówki zmysłowej przez wylew. Po stronie lewej widoczny jest świeży wylew. Masy podsiatkówkowe o średniej refleksyjności całkowicie blokują penetrację światła do poziomu RPE. Na przekroju po stronie prawej widoczna jest częściowa resorpcja i organizacja wylewu z tworzeniem włóknienia podsiatkówkowego. Poniżej tego obszaru uwidacznia się niewyraźnie pofałdowanie RPE o średniej refleksyjności, mogące sugerować obecność neowaskularyzacji typu 1. Śródsiatkówkowo w okolicy dołka obecne są drobne IRCs.

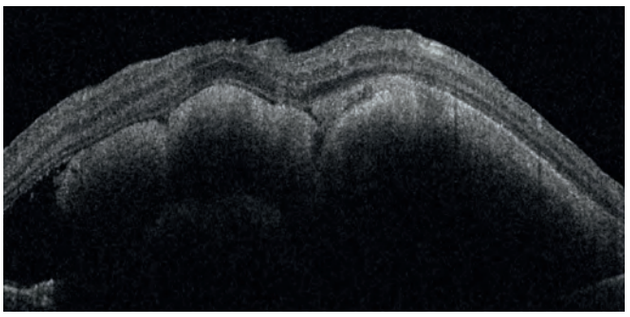

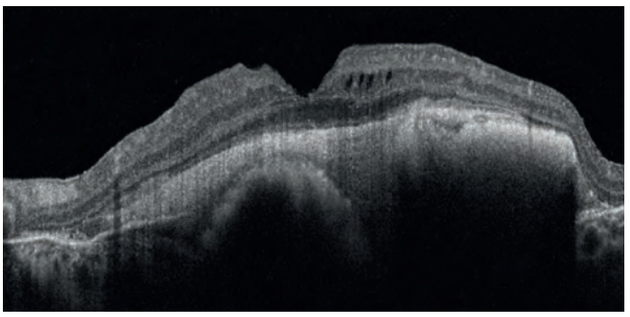

Poniższe zdjęcia FA wykonano w trakcie badania kontrolnego. Ukazują one duży obszar hipofluorescencji odpowiadający wylewowi. Na jego tle pojawia się ognisko mglistej hiperfluorescencji nasilającej się w czasie badania. Na podstawie FA nie możemy rozpoznać typu neowaskularyzacji, możemy jedynie mówić o CNV źle ograniczonej.

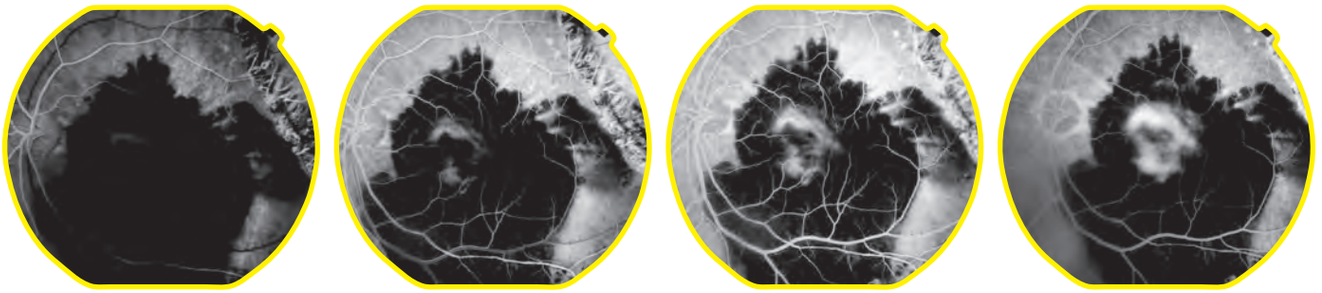
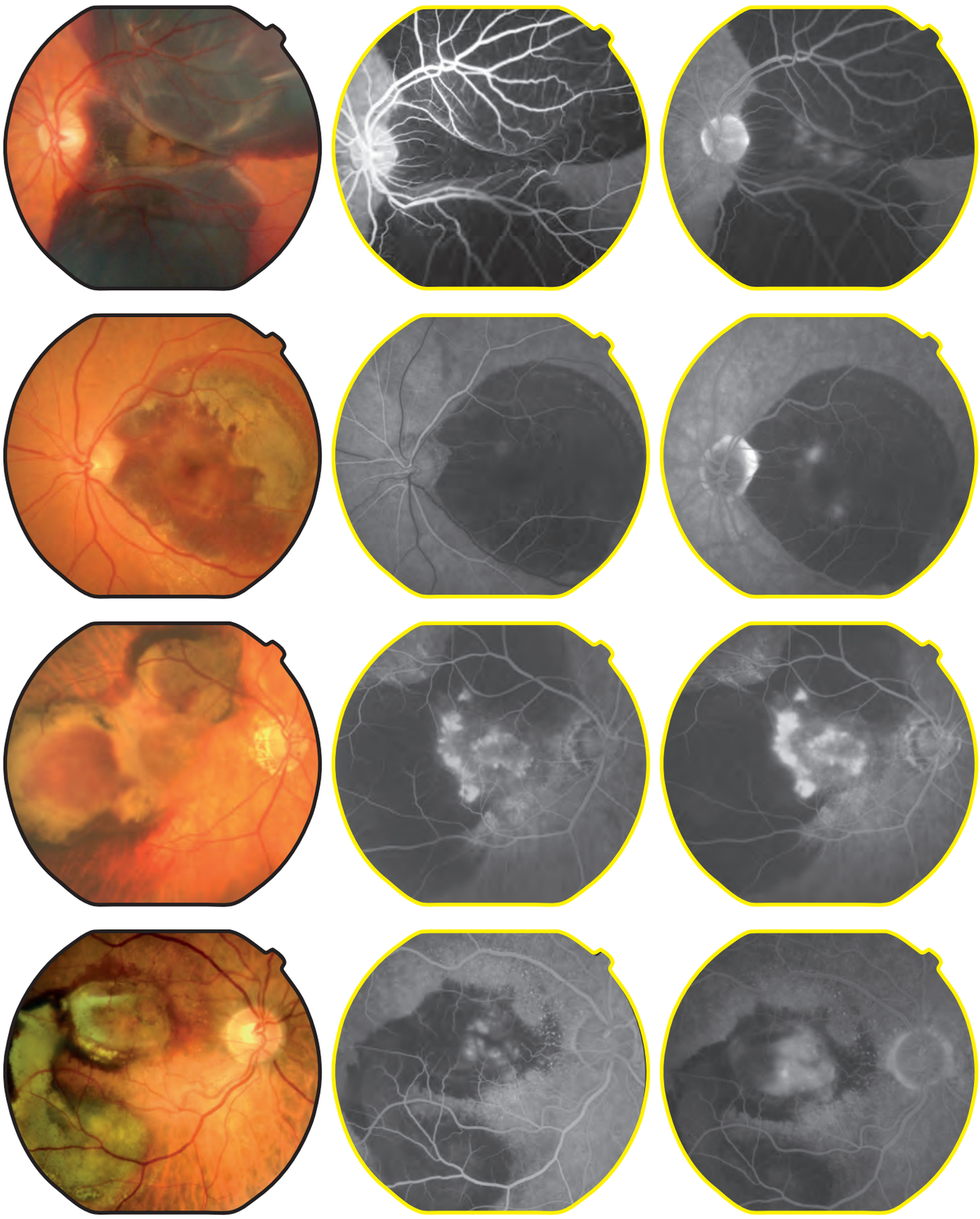
Poniżej przedstawiono obrazy dna oka czterech pacjentów z masywnymi wylewami, będącymi powikłaniem neowaskularyzacji naczyniówkowej w przebiegu AMD. We wszystkich przypadkach w początkowych fazach angiografii widzimy obszar hipofluorescencji, który odpowiada obszarowi wylewu. W trakcie trwania okresu obiegu na jego tle, w rzucie dołka, pojawia się nierównomierna, mglista hiperfluorescencja, której intensywność miernie rośnie w trakcie trwania badania. U żadnego z pacjentów nie możemy określić typu neowaskularyzacji. Z racji jakości zmian widocznych w trakcie FA opisujemy ją jako neowaskularyzację źle ograniczoną. W przypadku pierwszego pacjenta, ze względu na rozległość zmian, możemy rozpoznać krwotoczne odwarstwienie siatkówki jako powikłanie CNV. W przypadku tak masywnych wylewów nie można wykonać dobrego technicznie badania SOCT. W celu uzupełnienia diagnostyki konieczne jest wykonanie USG gałki ocznej celem wykluczenia innych niż AMD przyczyn wylewu.