Małgorzata Figurska, Andrzej Stankiewicz

4 Inne choroby plamki w diagnostyce różnicowej

Centralna surowicza choroidoretinopatia

Cechą charakterystyczną centralnej surowiczej choroidoretinopatii (ang. *central serous chorioretinopathy*, CSCR) jest rozwój i obecność dobrze odgraniczonych, surowiczych odwarstwień siatkówki sensorycznej, spowodowanych załamaniem bariery krew–siatkówka na poziomie nabłonka barwnikowego, często z ogniskami jego odwarstwień. Nie można jednak wykluczyć jako przyczyny choroby pierwotnej patologii choriokapilar naczyniówki z ich lokalnym obkurczeniem oraz obniżoną fibrynolizą. Poza tym u chorych z CSCR występuje zwiększony poziom czynnika antyfibrynolitycznego – inhibitora 1 TPA, co może prowadzić do mikrozatorów z obniżeniem perfuzji w krążeniu naczyniówkowym okolicy okołodołkowej, wtórnym uszkodzeniem nabłonka barwnikowego i surowiczym odwarstwieniem siatkówki centralnej. W ostatnich latach zaczęto również dostrzegać rolę zakażenia bakterią *Helicobacetr pylori* jako potencjalnego czynnika etiologicznego centralnej surowiczej choroidoretinopatii. Podobnie jak w przypadku zwyrodnienia plamki związanego z wiekiem, etiologia CSCR nie jest do końca poznana. Wymienia się czynniki predysponujące: nikotynizm, nadciśnienie tętnicze, przebyte infekcje, również alergiczne i toksyczne, a także psychologiczne (stres, osobowość typu A). Co ciekawe, identyczne objawy jak w CSCR stwierdza się u chorych ze schorzeniami autoimmunologicznymi (np. toczeń układowy) i po przeszczepach narządów. W tych przypadkach zmiany w plamce są wtórne do zapalnej choroidopatii towarzyszącej chorobie podstawowej z zaburzeniami gospodarki wodno-elektrolitowej i obecnością kompleksów immunologicznych. Choroba dotyczy w większości młodych, zdrowych mężczyzn (30–50 lat). Do czasu zajęcia plamki jej przebieg jest właściwie bezobjawowy, a nawet po odwarstwieniu plamki ostrość wzroku jest dobra (z reguły 0,5 lub lepsza), a towarzyszące metamorfopsje są nieznaczne. Początek CSCR najczęściej jest nagły, a schorzenie ma zwykle charakter samoograniczający się.

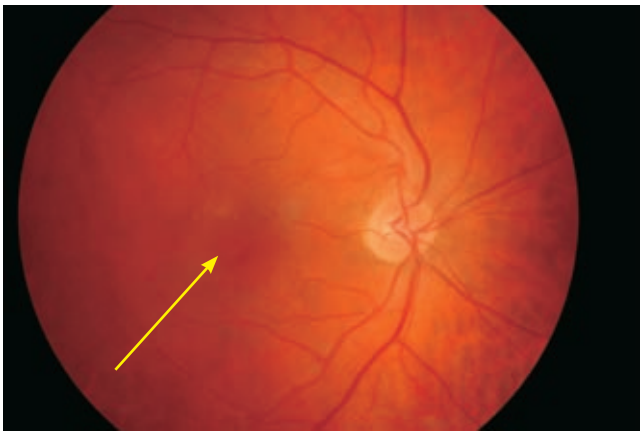

Rycina 4.1. Kolorowe zdjęcie dna oka, CSCR – strzałka żółta

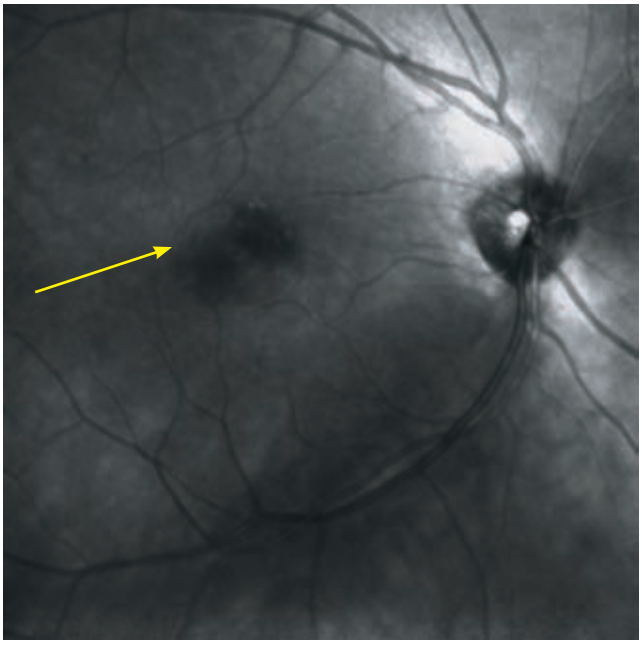

Rycina 4.2. Zdjęcie czarno-białe dna oka, CSCR – strzałka żółta

Diagnostyka centralnej surowiczej choroidoretinopatii

W badaniu oftalmoskopowym widoczne jest uniesienie sensorycznej siatkówki, w formach przewlekłych występują również zmiany w nabłonku barwnikowym (rycina 4.1, zdjęcie kolorowe dna oka z CSCR, strzałka żółta; rycina 4.2, zdjęcie czarno-białe, strzałka żółta). W angiografii fluoresceinowej w miejscu uszkodzenia nabłonka barwnikowego zaznacza się miejsce lub miejsca przecieku (rycina 4.3, AF 34. sekunda, strzałka żółta) z narastającą hiperfluorescencją w formie „kleksa atramentu" (rycina 4.4 – AF 5 : 14) lub „dymu tytoniowego". Przy długotrwałym przebiegu choroby pojawiają się ogniska

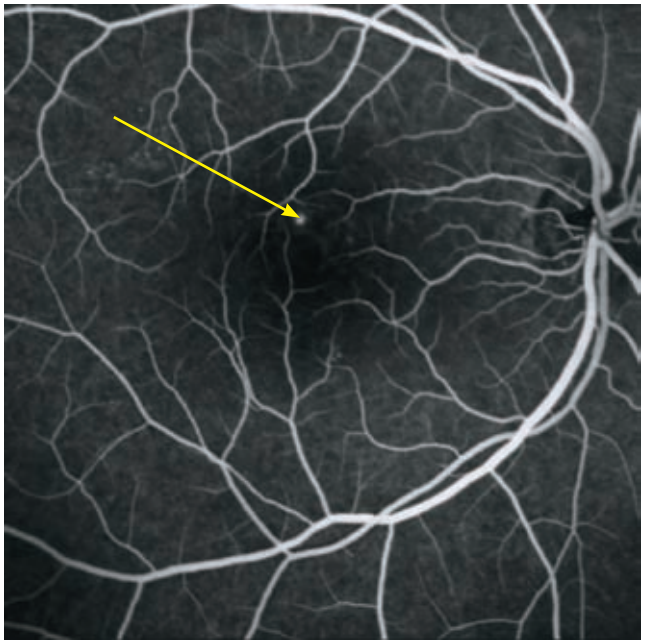

Rycina 4.3. AF, 34. sekunda, CSCR, ognisko przecieku – strzałka żółta

Rycina 4.4. AF, 5 : 14, CSCR, hiperfluorescencja w formie „kleksa atramentu"

zaniku barwnika (tzw. depigmentacja plamki) z jego przemieszczeniem, co świadczy o braku aktywności CSCR. W postaci nietypowej CSCR, czyli rozsianej epiteliopatii nabłonka barwnikowego, hiperfluorescencja w angiografii ma charakter ziarnisty, a miejsc przecieku nie można wyodrębnić. Obszary hiperfluorescencji wyglądają jak „wygryzione przez mole". Jeśli odwarstwieniu neurosensorycznej siatkówki towarzyszy odwarstwienie RPE, w obrazie angiograficznym ukazuje się ograniczona i powoli narastająca hiperfluorescencja o stałych granicach we wszystkich fazach badania. Inny obraz można zaobserwować w angiografii indocyjaninowej (ICG), która różnicuje zwiększoną przepuszczalność naczyń naczyniówki od późnego zalegania barwnika w ukrytej neowaskularyzacji podsiatkówkowej. Po 8–15 minutach ICG w CSCR obecna jest wieloogniskowa, plamista hiperfluorescencja, a w późnych fazach barwnik rozprasza się i na jaśniejszym tle zarysowują się większe naczynia naczyniówki. Powtarzalnym, nieinwazyjnym badaniem w diagnostyce CSCR jest optyczna koherentna tomografia, szczególnie przydatna w monitorowaniu cofania się podsiatkówkowego płynu i ewentualnego nawrotu przecieku.

Różnicowanie centralnej surowiczej choroidoretinopatii

W różnicowaniu z AMD, szczególnie postacią suchą, ważne są biało-żółte złogi, często dobrze odgraniczone, podobne do druz, pojawiające się u niektórych chorych w formie nieaktywnej lub przewlekłej CSCR. Różnicowanie z AMD utrudnia fakt, że są one trwałe. Dodatkowo w przewlekłym CSCR obserwuje się zaniki warstw siatkówki, przetrwałe odwarstwienia nabłonka barwnikowego i siatkówki sensorycznej oraz neowaskularyzację z włóknieniem podsiatkówkowym, a czasami także błonę nasiatkówkową. Różnicowanie z AMD w tych przypadkach jest wyjątkowo trudne, a czasem niemożliwe. Pomocny wtedy staje się wywiad i wcześniejszy, udokumentowany przebieg choroby. Tak zróżnicowany obraz kliniczny CSCR stał się podstawą do klasyfikacji tej choroby. W praktyce klinicznej najbardziej przydatny wydaje się podział na:

- pojedynczy epizod CSCR trwający od 4 tygodni do 4 miesięcy i ustępujący samoistnie,
- przewlekłą CSCR rozwijającą się po fazie ostrej z ustąpieniem objawów w ciągu 1–2 lat,
- nawracającą, przewlekłą CSCR z ustępującymi objawami,
- nawracającą, przewlekłą CSCR z trwale utrzymującymi się objawami.

Nawroty choroby pojawiają się najczęściej w ciągu pierwszego roku, choć opisywano kilkudziesięcioletni przebieg CSCR. Często mają charakter wieloogniskowy, a nieleczone laserowo przecieki mogą występować w tych samych miejscach. Kolejne nawroty pogarszają rokowanie powrotu dobrego widzenia. Na pogorszenie, nawet bardzo znaczne, ostrości wzroku (poniżej 0,1) szczególnie źle wpływają towarzyszące przewlekłej CSCR torbielowaty obrzęk plamki i torbielowate zwyrodnienie plamki. Po przebytym epizodzie CSCR objawy w postaci metamorfopsji i mroczka mogą się utrzymywać nawet u 50–80% chorych. Szczególnie uciążliwe są też zaburzenia widzenia barwnego i opóźnienie adaptacji na światło. Przy zmianach zlokalizowanych poza plamką chory właściwie nie podaje żadnych objawów wzrokowych, a rozpoznanie ustala się po rutynowej oftalmoskopii. Jest ona również podstawą w różnicowaniu z wczesnym, wysiękowym AMD z objawami metamorfopsji. Pojawienie się CSCR po 50. r.ż. wcale nie jest rzadkie, a choroba w tych przypadkach przebiega z reguły przewlekle i daje gorsze rokowanie. Na podobieństwo do wysiękowego AMD u tych chorych wpływa obecność neowaskularyzacji podsiatkówkowej z rozsianą epiteliopatią nabłonka barwnikowego. Najbardziej różnicujące jest wtedy występowanie nawracającego odwarstwienia RPE bez krwotoków podsiatkówkowych i druz charakterystycznych dla AMD. Ponadto przeciek w AMD koresponduje z wielkością pola surowiczego odwarstwienia siatkówki, podczas gdy w CSRS pole odwarstwienia jest znacznie większe.

Postępowanie w CSCR

Postępowanie w CSCR powinno być wyczekujące, szczególnie po pojedynczym incydencie. Fotokoagulację laserową ogniska przecieku można rozważyć przy trwającym 3–4 miesiące odwarstwieniu surowiczym siatkówki, w postaci nawracającej z ubytkiem widzenia oraz gdy dochodzi do rozwoju zmian przewlekłych, jak obrzęk torbielowaty czy rozległe uszkodzenie RPE. Czasami pacjenci wymuszają szybkie leczenie laserowe, gdy względy zawodowe wymagają u nich poprawy widzenia. Należy jednak zawsze uprzedzić chorego o możliwości rozwoju neowaskularyzacji po laseroterapii. Przy przecieku bardzo blisko dołka plamki, zamiast wykonać laserokoagulację, lepiej zastosować terapię fotodynamiczną z werteporfiną. Przy długotrwałej CSCR niezwykle istotne jest stałe monitorowanie przebiegu klinicznego choroby z użyciem OCT, AF i ICG. Takie postępowanie zabezpieczy chorego przed ryzykiem agresywnego leczenia (laseroterapia). Kortykosteroidoterapia w CSCR, zalecana jeszcze do lat 90. XX w., okazała się nieskuteczna, a nawet szkodliwa, według wielu badań bowiem wręcz indukuje ona rozwój choroby i pogarsza przebieg już obecnej. Steroidy stosowane przewlekle przy pewnej skłonności uwarunkowanej genetycznie już w dawce powyżej 10 mg/dobę mogą uszkadzać barierę krew–siatkówka, kapilary naczyniówki, błonę Brucha i RPE. Wydłużają również czas resorpcji płynu spod siatkówki i zmieniają kierunek sekrecji jonów. Ich stosowanie w CSCR jest więc nieuzasadnione i szkodliwe. Zasadne jest za to stosowanie inhibitorów anhydrazy węglanowej,

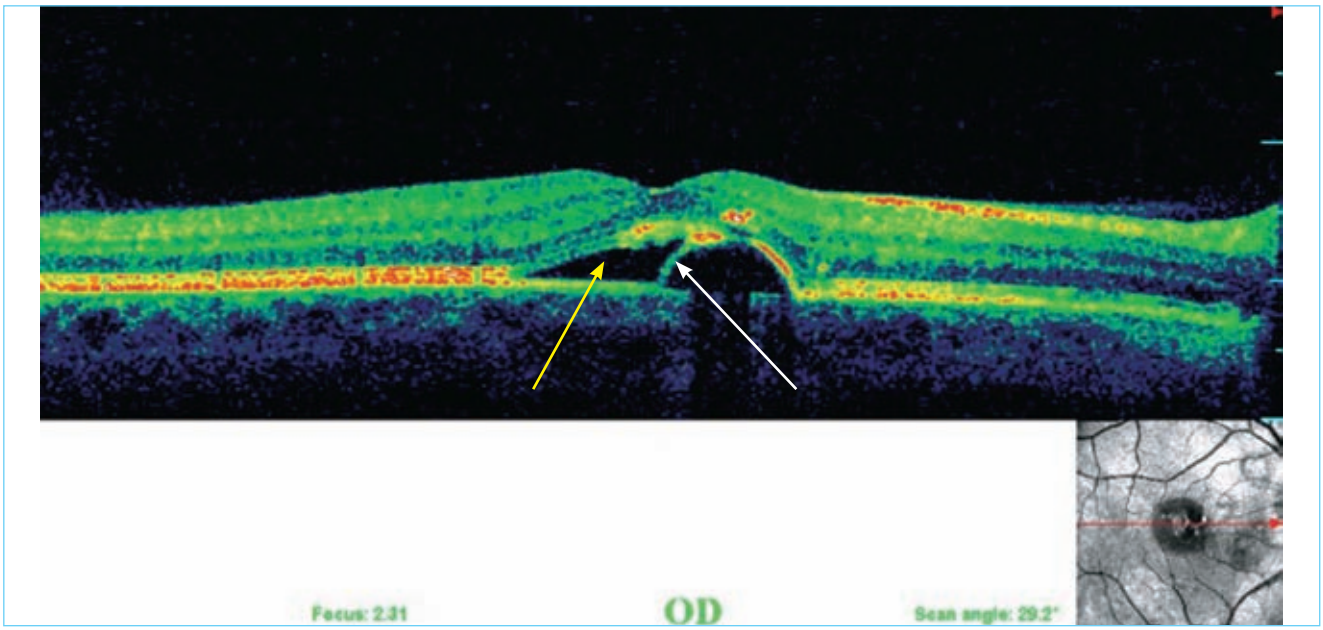

Rycina 4.5. Skan B OCT, CSCR, płyn pod siatkówką – strzałka żółta; odwarstwienie nabłonka barwnikowego – strzałka biała

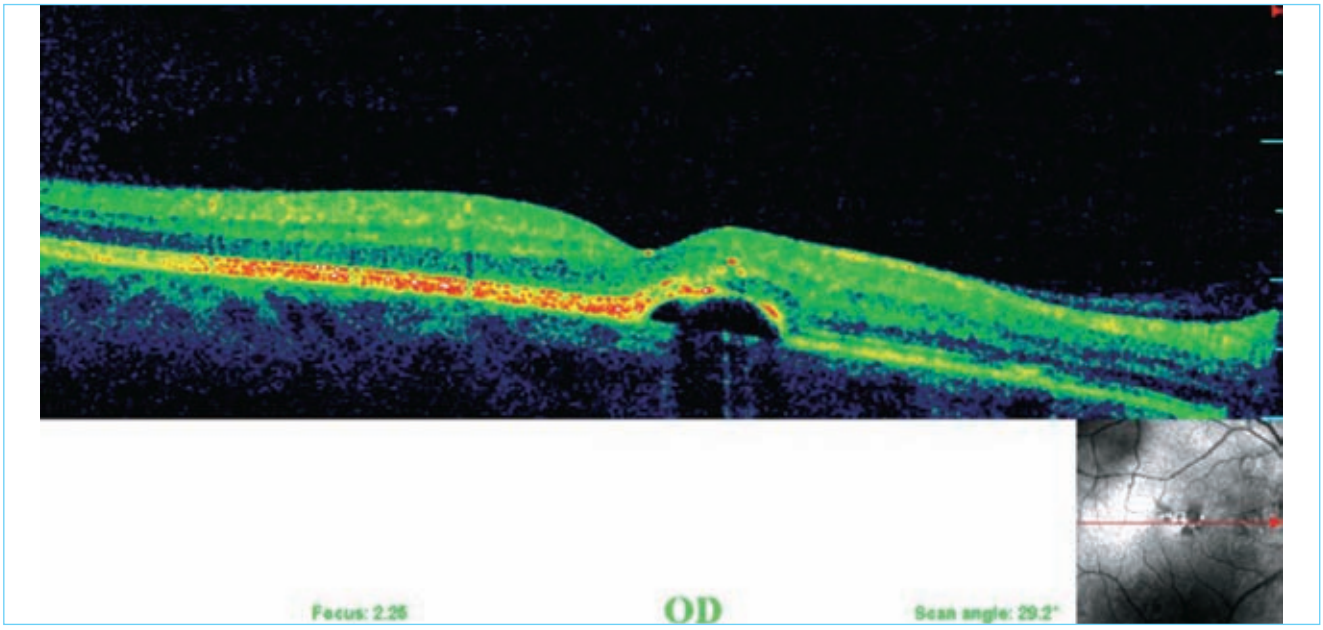

Rycina 4.6. Skan B OCT, CSCR po zastosowaniu inhibitora anhydrazy węglanowej. Wycofanie się płynu podsiatkówkowego, ognisko odwarstwienia nabłonka barwnikowego się utrzymuje

choć nie stwierdza się ich wpływu na ostateczną ostrość wzroku i częstość nawrotów choroby. Wydaje się, że leczenie to może mieć pewien wpływ na przyśpieszenie rehabilitacji wzrokowej, szczególnie u osób czynnych zawodowo i jednoocznych. Teoretycznie również blokery receptora beta-adrenergicznego powinny poprawiać krążenie naczyniówkowo-siatkówkowe i ułatwiać resorpcję płynu z przestrzeni podsiatkówkowej. Dotychczas jednak nie wykazano jednoznacznie ich skuteczności w leczeniu CSCR. W zaawansowanych postaciach choroby z zagrożeniem i/lub rozwojem neowaskularyzacji podejmuje się ostatnio próby stosowania doszklistkowego inhibitorów naczyniowo-śródbłonkowych czynników wzrostu (VEGF). Pojedyncze doniesienia wykazują skuteczność bewacyzumabu w uzyskaniu poprawy widzenia u tych chorych.

Podsumowując, należy, niestety, stwierdzić, że do chwili obecnej nie opracowano ogólnie akceptowalnych algorytmów skutecznego leczenia CSCR.

Rycina 4.5 przedstawia obraz OCT centralnej surowiczej choroidoretinopatii z hiporefleksyjną podsiatkówkową przestrzenią płynową w dołku (strzałka żółta) i ogniskiem odwarstwienia nabłonka barwnikowego (strzałka biała). U chorego zastosowano inhibitor anhydrazy węglanowej. Uzyskano odtworzenie konturu dołka, wycofanie się płynu podsiatkówkowego; ognisko PED się utrzymało (rycina 4.6).

Rycina 4.7 pokazuje ognisko przecieku w CSCR na poziomie RPE zlokalizowane nosowo i poniżej dołka (angiografia fluoresceinowa: narastająca w czasie hiperfluorescencja, strzałka żółta). W późnych fazach badania hiperfluorescencja przyjmuje postać „kleksa atramentu" (rycina 4.8). Po 3 miesiącach zaobserwowano samoistne zamknięcie przecieku (rycina 4.9, kontrolna angiografia).

Rycina 4.10 to czarno-białe zdjęcie dna oka lewego po przebytym epizodzie przewlekłej CSCR. Angiografia fluoresceinowa od wczesnych faz badania obrazuje wieloogniskowe uszkodzenie nabłonka barwnikowego (rycina 4.11). W późnej fazie AF nie obserwuje się jednak wyraźnego przecieku i ogniska wyróżniającej się hiperfluorescencji (rycina 4.12). Obraz OCT oka lewego pokazuje uszkodzenia na poziomie linii nabłonka barwnikowego i fotoreceptorów, atrofię siatkówki dołeczkowej (rycina 4.13). Rycina 4.14 to czarno-białe zdjęcie oka prawego u tego samego chorego, również po przebytej przewlekłej CSCR. Angiografia fluoresceinowa (rycina 4.15 – AF 45 sekunda; 4.16 – AF 3:20) pokazuje wieloogniskową hiperfluorescencję, intensywniejszą w późnej fazie badania w skroniowej części plamki (strzałka żółta, rycina 4.16). Rycina 4.17 to skan B OCT oka prawego. Poza dołkiem widoczne są: szczelinowata, płynowa przestrzeń podsiatkówkowa (strzałka żółta), (koresponduje ona z przeciekiem w skroniowej części plamki w angiografii), ubytki okienkowate linii nabłonka barwnikowego, prawidłowy kontur dołka.

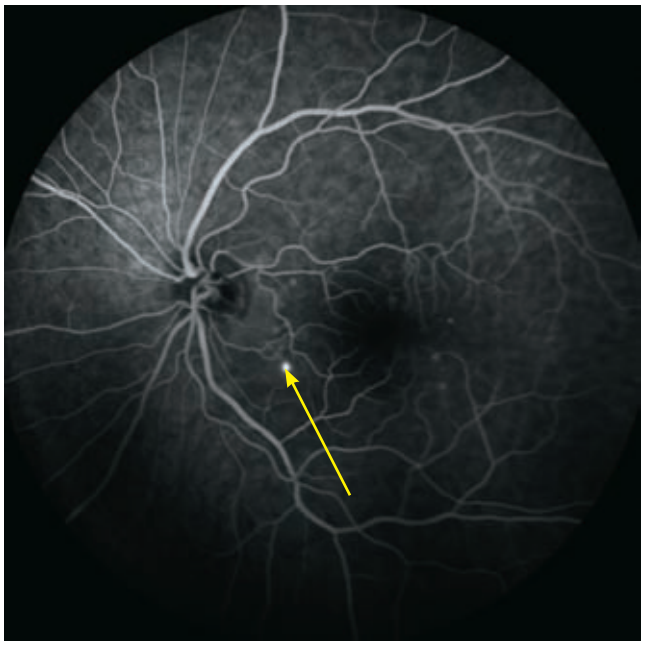

Rycina 4.7. AF, CSCR, ognisko przecieku – strzałka żółta

Rycina 4.8. AF, CSCR, hiperfluorescencja w formie „kleksa atramentu"

Rycina 4.9. AF po trzech miesiącach, samoistne zamknięcie się przecieku

Rycina 4.11. AF, wczesna faza, wieloogniskowe uszkodzenie RPE (hiperfluorescencja ubytków okienkowatych)

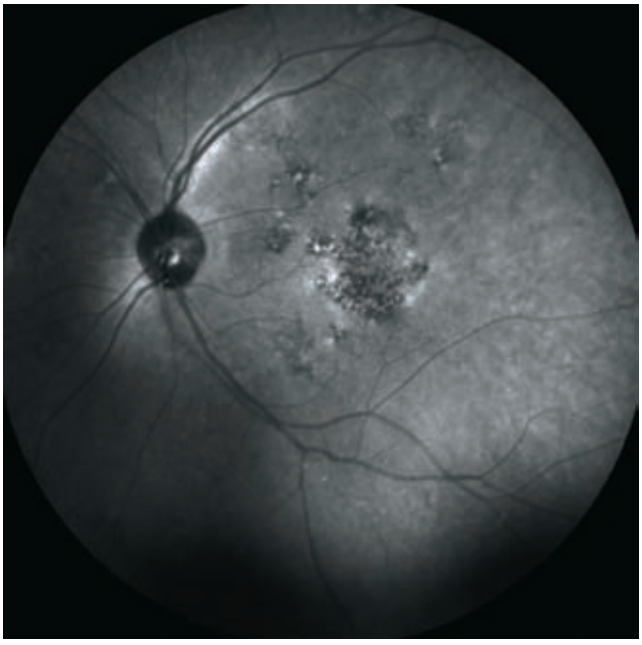

Rycina 4.10. Czarno-białe zdjęcie dna oka po przebytej przewlekłej CSCR

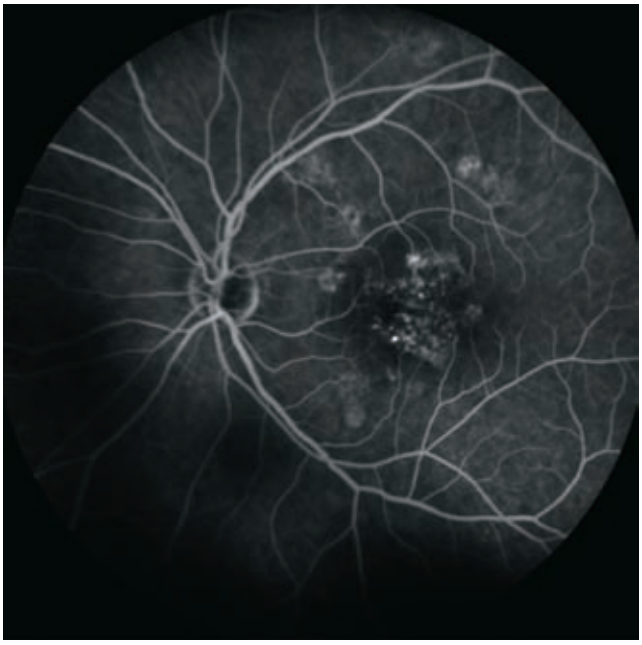

Rycina 4.12. AF, późna faza, bez cech przecieku

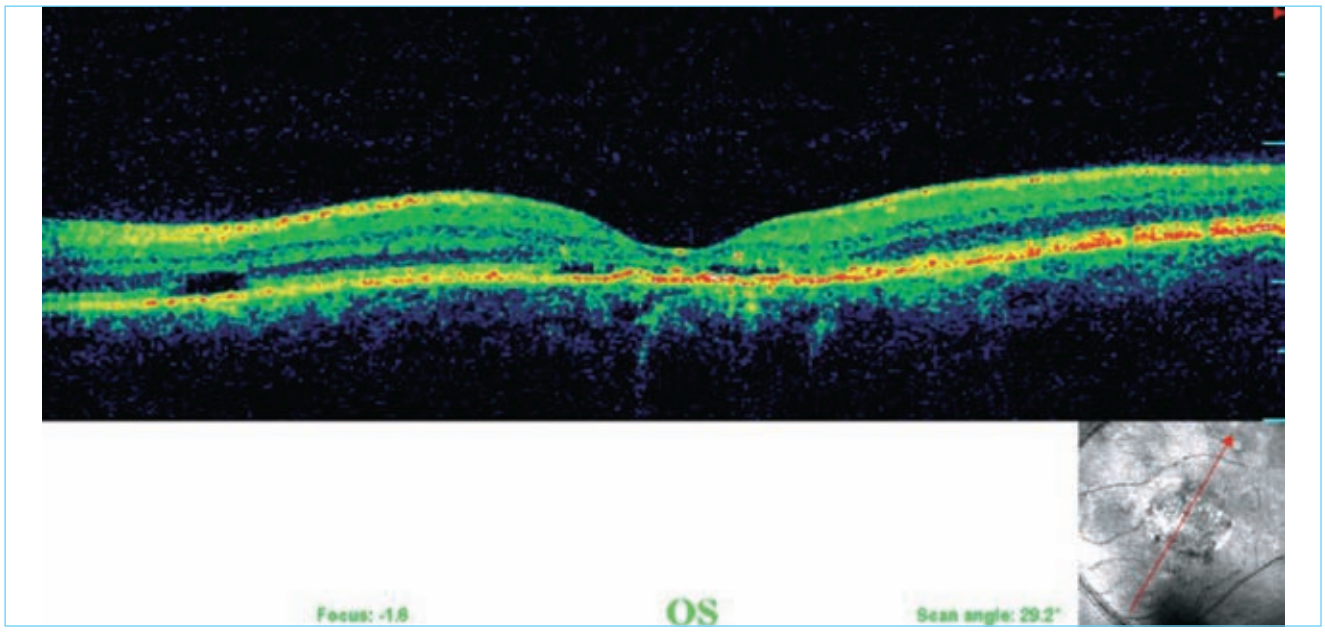

Rycina 4.13. Skan B OCT, uszkodzenia nabłonka barwnikowego, fotoreceptorów, atrofia dołeczka

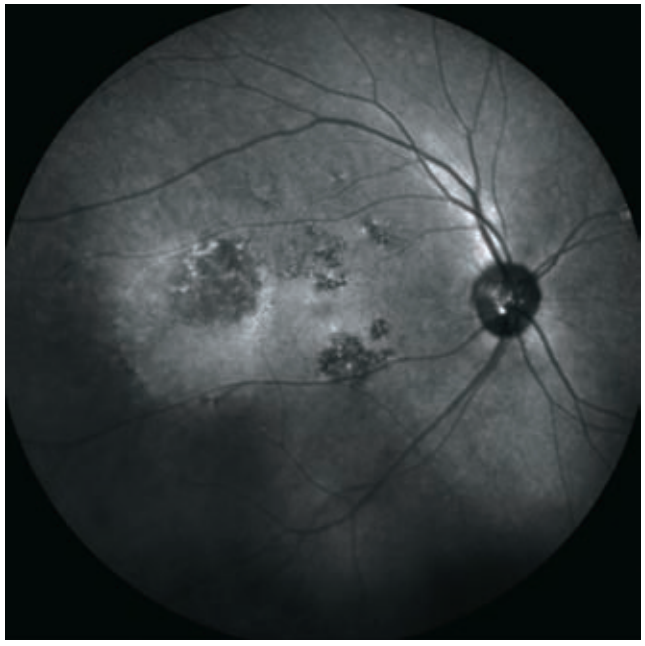

Rycina 4.14. Czarno-białe zdjęcie oka towarzyszącego tego samego chorego, przebyta przewlekła CSCR

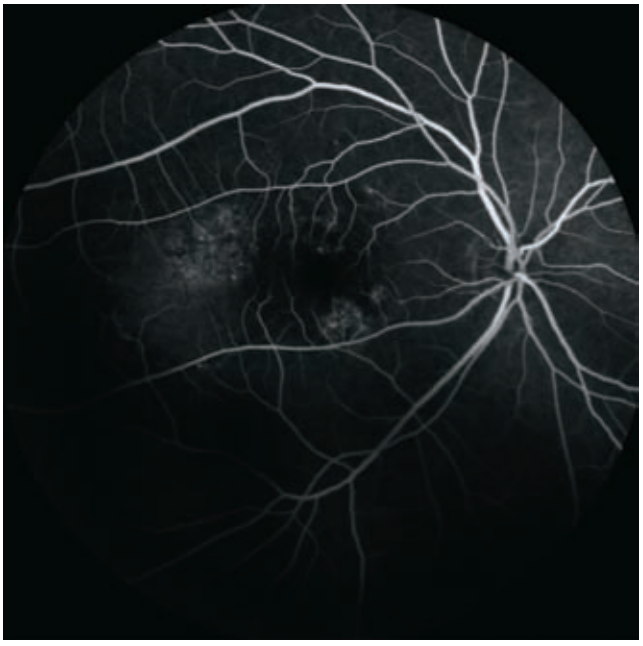

Rycina 4.15. AF, 45. sekunda, w plamce wieloogniskowa hiperfluorescencja

Rycina 4.16. AF, 3 : 20, intensywna hiperfluorescencja w skroniowej części plamki – strzałka żółta

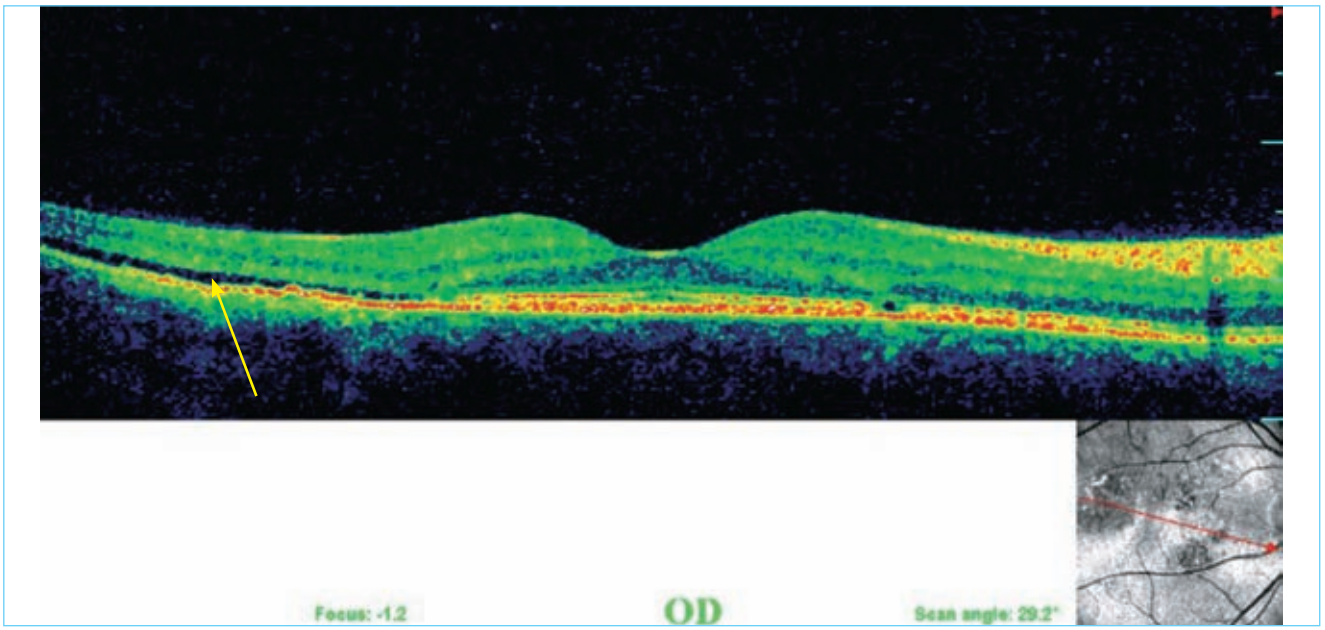

Rycina 4.17. Skan B OCT tego samego oka, szczelinowata przestrzeń płynowa pod siatkówką – strzałka żółta. Obraz koresponduje z AF

Piśmiennictwo

Hee M.R., Puliafito C.A., Wong C. at al. *Optical coherence tomography of central serous chorioretinopathy*. Am J Ophthalmol 1995; 120: 65–74.

Kański J.J. *Okulistyka kliniczna*. Wrocław: Górnicki Wydawnictwo Medyczne, 2005; 421–423.

Pałenga-Pydyn D, Dzięgielewski K. *Współczesne poglądy na patogenezę i leczenie środkowej surowiczej choroidopatii*. Klinika Oczna 1991; 93: 301–303.

Piccolino F.C., de la Longrais R.R., Rauera G at al. *The foveal photoreceptor layer and issued acuity loss in central serous chorioretinopathy*. Am J Ophthalmol 2005; 139: 87–99.

Pikkel J., Beiran I., Ophir A., Miller B. *Acetazolamide for Central Serous Retinopathy*. Opthalmology 2002; 109: 1723–1725.

Schuman J.S., Puliafito C.A., Fujimoto J.G. *Optical coherence tomography of ocular diseases*. Wydanie 2 SLACK 2004; 217–228.

Siwiec-Prościńska J., Prościński T., Kocięcki J., Pecold K. *Centralna surowicza choroidoretinopatia – diagnostyka, monitorowanie i leczenie*. Klinika Oczna 2008, 110 (10–12); 397–400.

Wang M., Larsen M., Sander R. at al. *Central serous chorioretinopathy with foveal detachment demonstrated by optical coherence tomography*. Acta Ophthalmol Scand 1999; 77: 402–405.